Masarykova univerzita
Lékařská fakulta

LÉČEBNĚ – REHABILITAČNÍ PLÁN A POSTUP U PACIENTA S ISCHEMICKOU CÉVNÍ MOZKOVOU PŘÍHODOU

Bakalářská práce
v oboru fyzioterapie

Vedoucí bakalářské práce:
Mgr. Eva Pospíšilová

Autor:
Adam Chajrušev

Brno, 2019

Jméno a příjmení autora: Adam Chajrušev

Název bakalářské práce: Léčebně – rehabilitační plán a postup u pacienta s ischemickou cévní mozkovou příhodou

Title of bachelor's thesis: Medical – rehabilitation plan and process in patients with ischemic stroke

Pracoviště: Katedra fyzioterapie a rehabilitace LF MU

Vedoucí bakalářské práce: Mgr. Eva Pospíšilová

Rok obhajoby: 2019

Souhrn: Hlavní náplní této bakalářské práce rozdělené do tří částí je přiblížení problematiky cévních mozkových příhod ischemické etiologie. V první – obecné části najdeme přehled základních poznatků, např. anatomických, fyziologických a patofyziologických, které se týkají ischemických cévních mozkových příhod. Mimo výše popsaná témata je v této části uvedena také klasifikace cévních mozkových příhod (ischemických i hemoragických), nebo diagnosticko-terapeutické postupy, možnosti prevence a v neposlední řadě také prognóza onemocnění. Druhá – speciální část se věnuje popisu ucelené rehabilitace onemocnění. Ve třetí části – kazuistice, popisuji své zapojení do procesu léčebné rehabilitace u pacienta, jenž prodělal ischemickou cévní mozkovou příhodu.

Summary: This bachelory thesis is divided into three parts and provides brief insight into ischemic strokes. The first part observes basic knowledge concerning anatomical, physiological and pathophysiological aspects concerning strokes. Besides above mentioned topics, this part also provides a partition of strokes (ischemic and hemorrhagic), diagnostic and therapeutic procedures, possibilities of prevention and prognosis of the disease as well. The second part focuses on description of comprehensive rehabilitation. The third part – report case describes the author's own involvement in the process of the medical rehabilitation in patient with ischemic stroke.

Klíčová slova: cévní mozková příhoda, ischemie, fyzioterapie, rehabilitace

Key words: stroke, ischemia, physiotherapy, rehabilitation

Prohlašuji, že jsem bakalářskou práci vypracoval samostatně pod vedením Mgr. Evy Pospíšilové a uvedl v seznamu literatury všechny použité literární a odborné zdroje.

Souhlasím, aby práce byla půjčována ke studijním účelům a byla citována dle platných norem.

V Brně dne …… ……..

Poděkování

Děkuji vedoucí Mgr. Evě Pospíšilové za odborné vedení, její rady a připomínky a také za její vstřícnost a trpělivost. Dále bych chtěl také poděkovat paní B. za ochotnou spolupráci.

OBSAH

1 PŘEHLED TEORETICKÝCH POZNATKŮ 9

1.1 OBECNÁ ČÁST 9

1.1.1 Definice onemocnění 9

1.1.2 Incidence a etiologie onemocnění 9

1.1.3 Rizikové faktory 10

1.1.4 Anatomie centrálního nervového systému 13

1.1.5 Anatomie cévního zásobení mozku 19

1.1.6 Fyziologie a patofyziologie cévního zásobení mozku 21

1.1.7 Klasifikace cévních mozkových příhod 23

1.1.8 Klinické symptomatologie dle místa ischemie 27

1.1.9 Diagnostické postupy 31

1.1.10 Terapie akutního stádia ischemické CMP 33

1.1.11 Terapie chronického stádia ischemické CMP 38

1.1.12 Prevence 38

1.1.13 Prognóza 39

1.2 SPECIÁLNÍ ČÁST 40

1.2.1 Komplexní léčebná rehabilitace onemocnění 40

1.2.2 Mezinárodní klasifikace funkčních schopností, disability a zdraví (MKF) 41

1.2.3 Testování 41

1.2.4 Rehabilitace pacientů po iktu v závislosti na fázi onemocnění 44

1.2.5 Komplikace omezující reedukaci hybnosti 46

1.2.6 Léčebná tělesná výchova 48

1.2.7 Specifické facilitační techniky neurorehabilitace 57

1.2.8 Fyzikální léčba 61

1.2.9 Ergoterapie 62

1.2.10 Přehled zdravotních pomůcek 65

1.2.11 Psychologická a sociální problematika onemocnění 66

1.2.12 Návrh ucelené rehabilitace 70

2 KAZUISTIKA 71

2.1 ZÁKLADNÍ ÚDAJE 71

2.2 POPIS VYŠETŘENÍ AUTOREM 72

2.2.1 Anamnéza 72

2.2.2 Lékařská vyšetření a léčba nemocného *72*
2.2.3 Ordinace léčebné rehabilitace *74*
2.3 ZAPOJENÍ AUTORA DO PROCESU LÉČEBNÉ REHABILITACE **74**
2.3.1 Kineziologický rozbor v den převzetí pacienta do rehabilitační péče *74*
2.3.2 Krátkodobý rehabilitační plán *81*
2.3.3 Realizace léčebně rehabilitačních postupů autorem *82*
2.3.4 Výstupní kineziologický rozbor *91*
2.4 DLOUHODOBÝ REHABILITAČNÍ PLÁN **98**
2.5 ZÁVĚR **99**
3 LITERATURA **101**
4 PŘÍLOHY **108**

SEZNAM POUŽITÝCH SYMBOLŮ A ZKRATEK

a./aa.	arteria/arteriae
ACA	arteria cerebri anterior
ACI	arterie carotis interna
ACM	arteria cerebri media
ACP	arteria cerebri posterior
ADL	všední denní činnosti (Activities of Daily Living)
AchA	arteria choroidea anterior
ASA	acetylsalicylová kyselina
AVK	antagonisté vitamínu K
AVM	arteriovenózní malformace
BI	index Barthelové (Barhel Index)
CBF	cerebral blood flow
CEA	karotická endarterektomie
CMP	cévní mozková příhoda
CNS	centrální nervová soustava
CT	počítačová tomografie (Computed Tomography)
CTA	angiografie získaná pomocí počítačové tomografie (CT Angiography)
DK/DKK	dolní končetina/dolní končetiny
DSA	digitální subtrakční angiografie (Digital Subtraction Angiography)
EKG	elektrokardiografie
FIM	test míry funkční nezávislosti (Functional Independence Measure)
FNUSA	Fakultní nemocnice u sv. Anny
HDL	vysokodenzitní lipoprotein (High Density Lipoprotein)
HK/HKK	horní končetina/horní končetiny
CHART	test Craig Handicap Assessement Reportig Technique
ICH	intracerebrální hemoragie
ICHS	ischemická choroba srdeční
IVT	intravenózní trombolytická léčba
LDL	nízkodenzitní lipoprotein (Low Density Lipoprotein)
m./mm.	musculus/musculi
MMSE	test Mini–Mental State Examination
MRA	angiografie získaná pomocí magnetické rezonance (MR Angiography)
MRI	magnetická rezonance (Magnetic Resonance Imaging)

n.	nervus
ncl.	nucleus
NIHSS	NIH škála (National Institute of Health Stroke Scale)
PDK/LDK	pravá /levá dolní končetina
PET	pozitronová emisní tomografie (Positron Emission Tomography)
PHK/LHK	pravá /levá horní končetina
PNF	proprioceptivní neuromuskulární facilitace
RIND	reverzibilní neurologický deficit
RTG	rentgen
RZP	rychlá zdravotnická pomoc
SAH	subarochnoideální hemoragie
SF–36	test kvality života Short Form 36
SPECT	jednofotonová emisní výpočetní tomografie (Sigle-Photon Emission Cumputered Tomography)
TCCD	transkraniální barevně kódované vyšetření
TCD	transkraniální dopplerovské vyšetření
TENS	transkutánní elektroneurostimulace
TIA	tranzitorní ischemická ataka
TK	krevní tlak
TKs/TKd	systolický/diastolický krevní tlak
tPA	tkáňový aktivátor plazminogenu
v./vv.	vena/venae
VA	arteria vertebralis
WHO	světová zdravotnická organizace (World Health Organization)
ZPO	zdravotně postižené osoby

Poznámka: V seznamu nejsou uvedeny symboly a zkratky všeobecně známé

1 PŘEHLED TEORETICKÝCH POZNATKŮ

1.1 Obecná část

1.1.1 Definice onemocnění

Cévní mozková příhoda je dle Světové zdravotnické organizace (WHO) definována jako rychle se rozvíjející klinické známky ložiskového mozkové postižení, trvající déle než 24 hodin nebo vedoucí ke smrti, bez přítomnosti jiných zřejmých příčin než cerebrovaskulárního onemocnění (Tyrlíková a Bareš, 2012).

1.1.2 Incidence a etiologie onemocnění

Cévní mozkové příhody představují jedno z nejzávažnějších onemocnění mozku a po infarktech myokardu a zhoubných nádorech jsou třetí nejčastější příčinou úmrtí (Seidl, 2008). Akutní CMP je příčinou úmrtí 1/3 pacientů do 6 měsíců od prvního iktu, hlavní příčinou invalidizace osob starších šedesát let a druhou nejčastější příčinou demence (Kalita, 2006). Přibližně 1/3 pacientů nedosáhne po prodělané CMP soběstačnosti a stávají se částečně či úplně závislí na pomoci druhé osoby v aktivitách každodenního života (Ambler, 2006; Seidl, 2008).

Od 70. let minulého století byla ve vyspělých zemích světa zaznamenána nižší incidence. Tento pokles byl pouze přechodný, jelikož se výskyt CMP v důsledku stárnutí populace celosvětově zvyšuje (Krajíčková, 2006). Kalita (2006) tvrdí, že i když v posledních dekádách u inzultů klesá mortalita, znovu se projevuje růst incidence, ovšem nejen kvůli vlivu stárnutí populace (kde je trend demografického vývoje v industrializovaných zemích nepříznivý), ale výskyt inzultů je častější v produktivním věku.

„Situace s mozkovými inzulty na území České republiky je obzvláště závažná pro dvakrát až třikrát vyšší incidenci a dvojnásobnou mortalitu než v zemích západní a severní Evropy, zejména u mužů ve věkové kategorii ve věku 49—65 let“ (Kalita, 2006). Podle Amblera (2006) se incidence v České republice pohybuje mezi 200-300/100 000 obyvatel za rok, kdežto podle Kalvacha (2005) incidence odpovídá nepříznivým 500 případům/100 000 obyvatel ročně.

Pokud budou Evropské epidemiologické studie předpovídající nárust CMP v průměru o 1,5 % za rok pravdivé, můžeme do 20 let očekávat rozvoj pandemie iktů (Kalita, 2006).
Ischemické cévní mozkové příhody představují 80—85 % případů ze všech akutních cévních mozkových příhod a jejich výskyt je závislý na věku (Kalita, 2006; Krajíčková, 2006).

1.1.3 Rizikové faktory

Iktus je ve většině případů výsledkem aterosklerotického postižení, proto jsou rizikové faktory aterosklerózy zároveň rizikovými faktory pro vznik mozkové ischémie (Krajíčková, 2006). Rozdělujeme je na neovlivnitelné a ovlivnitelné, přičemž obě skupiny se skládají z faktorů pevně stanovených a faktorů nepřesně definovaných, které jsou ve fázi dalšího výzkumu (Kalvach, 2005).

1.1.3.1 Faktory neovlivnitelné

A Pevně stanovené

1. Věk – je nejvýznamnějším činitelem, riziko se zvyšuje po dosažení 55 let, nezávisle na pohlaví, téměř dvojnásobně (Kalita, 2006)
2. Rasa – větší riziko iktu je u příslušníků černé rasy, zvláště hemoragického, nežli u populace bílé rasy (Kalvach, 2005)
3. Pohlaví – inzult je obecně častější u mužů, z důvodů rostoucího rizika u žen po klimakteriu se uvažuje o protektivních účincích estrogenů (Ambler, 2006)
4. Heredofamiliární faktory – domněnka, že výskyt inzultu u kteréhokoliv rodiče zvyšuje riziko CMP pro potomstvo byla potvrzena studií na dvojčatech. Ve skupině monozygotních dvojčat je prevalence až pětkrát vyšší, než u dvojčat heterozygotních (Kalita, 2006; Krajíčková, 2006)

B Nepřesně definované

1. Typ osobnosti
2. Geografická poloha
3. Podnebí a počasí
4. Socioekonomické faktory (Kalvach, 2005).

1.1.3.2 Faktory ovlivnitelné

A Pevně stanovené

1. Hypertenze – anamnesticky významné jsou nejen hodnoty TK, ale také doba působení choroby (Ambler, 2006). Kalita (2006) na základě celosvětově prováděných studií uvádí, že za každé snížení TKs úseku o 10 mmHg ve věkové kategorii 60–79 let se snižuje riziko iktu až o 1/3. Hypertenze představuje nejrizikovější faktor pro vznik ischemických iktů, proto je její včasná diagnostika, soustavná a správná terapie nejefektivnějším způsobem snížení incidence CMP (Kalita 2006; Krajíčková 2006).

2. „Srdeční choroby jsou jednak samy rizikem pro dostatečné cévní zásobení mozku, jednak však též dokladem pokročilé aterosklerózy, svědčícím o nebezpečí mozkového iktu jako jeho ukazatel“ (Kalvach, 2005).
    - Síňová fibrilace představuje signifikantní rizikový faktor, avšak farmakologicky dobře ovlivnitelný. Prevalence se v každé dekádě po 55 letech věku zvyšuje dvojnásobně. Antikoagulační léčba těchto pacientů warfarinem snižuje riziko vzniku CMP o 68 % (Kalita, 2006).
    - Infarkt myokardu (IM) – v prvním měsíci po IM se riziko prodělání iktu zvyšuje až na 31 % (Gollerick, 1999), zatímco Kalvach (2005) udává, že se pravděpodobnost prodělání CMP zvýší o 4 %.
    - Hypetrofie levé síně – ztluštění stěny myokardu o 10 mm je provázeno dvojnásobně vyšším rizikem iktu nezávisle na pohlaví.
    - Mezi další srdeční patologie potencující rozvoj embolie spadají chlopenní vady (zejména mitrální stenóza, prolaps mitrální chlopně a mitrální anulární kalcifikace) a vrozené vývojové vady srdce, například otevřené foramen ovale či aneurysma síňového septa (Kalita, 2006).
3. Nikotinismus zvyšuje riziko ischemického iktu 1,5—2x (Krajíčková, 2006; Kalita, 2006). Abstinencí dochází k praktickému snížení rizika za dva až čtyři roky (Kalita, 2006) a po pěti letech abstinence je rizikovost stejná, jako u nekuřáků (Kalita, 2006; Kalvach, 2005).
4. Alkohol – dlouhodobá denní konzumace alkoholu s obsahem do 20 g má protektivní účinek před ischemickou CMP, přičemž konzumace vyšší než 60 g/denně má rizikový účinek pro hemoragickou i ischemickou CMP (Kalvach, 2005).
5. Diabetes mellitus – Diabetici mají 1,8—6x vyšší riziko iktů, než běžná populace (Krajíčková, 2006). Představuje riziko pro rozvoj ischemických CMP v Evropě a Americe, nikoliv v Číně a Japonsku (Kalvach, 2005).
6. Drogy – s vyšším rizikem iktu je nejčastěji asociován kokain, heroin, amfetamin, LSD ale i marihuana. Studie uvádějí, že užíváním uvedených drog se zvyšuje riziko iktu 7x (Kalita, 2006).
7. Hemokoagulační poruchy – elevovaná hladina fibrinogenu zvyšuje riziko trombózy a také snižuje fluiditu krve. „Zvýšený hematokrit ohrožuje svého nositele vyšší viskozitou krve, a to zejména u mužů, snížený hematokrit je vzácněji rizikovým faktorem, a to spíše u žen“ (Kalvach, 2005).

B Nepřesně definované

1. Abnormální hladiny lipidů – hypercholesterolémie představuje spolu s vyšším kvocientem LDL/HDL riziko rozvoje aterosklerózy a tím i ischemického iktu (Kalvach, 2005).
2. Obezita – nejrizikovějším typem je abdominální obezita, bez rasové odlišnosti (Kalita, 2006).
3. Fyzická aktivita střední intenzity trvající alespoň 30 minut 3x týdně má průkazný protektivní vliv snižující riziko iktu (Kalita, 2006). Fyzická inaktivita se sedavým způsobem života souvisí s obezitou a rozvojem ischemické choroby srdeční.
4. Orální antikoncepce – přesná spojitost s ikty není definitivně stanovena. Riziko se zvyšuje při kombinaci perorálních kontraceptiv např. s kouřením (Kalvach, 2005).
5. Migréna – riziko trombembolické CMP pro ženy s migrénou je 2x vyšší než u ostatních, sám o sobě je tento poměr nesignifikantní. Riziko se zvyšuje v kombinaci s kouřením, perorálními kontraceptivy nebo kombinací obou (Kalita, 2006; Kalvach, 2005).
6. Stres – osobní či interpersonální problémy spolu s vnějšími faktory jako pracovní stres či socioekonomické katastrofy vedou k extrémní sympatické inervaci. Způsobuje tím akceleraci tepové frekvence a výrazné zvýšení TK. Proto řadíme stres s nadměrnou sympatickou aktivitou včetně nízkého socioekonomického stavu k rizikovým faktorům ischemického iktu (Kalita, 2006).

Tab. 1 Snížení rizika iktu u nemocných s hlavními rizikovými faktory

Faktor	Snížení rizika léčbou
hypertenze	30—40 %
kouření	o 50 % v prvním roce, za 5 let vymizení rizika
diabetes mellitus	44 % u léčených hypertenzí diabetiků s přísnou kontrolou diabetu
hyperlipidémie	20—30 % při léčbě statiny s manifestní ICHS
fibrilace síní (ne chlopňová)	68 % warfarin 21 % ASA

Převzato z: Kalita a kol., 2006

1.1.4 Anatomie centrálního nervového systému

Centrální nervová soustava je nejvyšším řídícím a integrujícím centrem lidí. Tvoří ji mozek a mícha, kdy oba orgány jsou kryty kostěným obalem.

1.1.4.1 Medulla spinalis (páteřní mícha)

Páteřní mícha je válcovitý, dorzoventrálně zploštělý provazec nervové tkáně, uložený v páteřním kanále. Mícha začíná pod *foramen magnum*, mezi *os occipitale* a *vertebrae atlantis*, výstupem prvního krčního nervu míšního. V témže místě z ventrální strany je na míše nápadné křížení pyramidových drah – *decussatio pyramidum*. Její průběh je rozdělen do 31 segmentů, ze kterých odstupuje 31 párů míšních nervů. Každý míšní nerv vzniká spojením předních míšních kořenů *(radices ventrales spinales anteriores nervorum spinalium)* vystupujících ze *sulcus lateralis anterioris* a zadních míšních provazců *(radices dorsales spinales posteriores nervorum spinalium)*, které po odstupu ze *sulcus lateralis posterior* zduřují v míšní uzlinu *(ganglion spinale)*. V krčním úseku odstupují míšní kořeny ke svým meziobratlovým otvorům téměř horizontálně. V nižších oddílech míchy se postupně sklápějí šikmo dolů, a kaudálně pod kuželovitým zakončením míchy *cornu medullaris* (v úrovni prvního až druhého bederního obratle) se sbíhají ve svazek nazývaný „koňský ohon“ *(cauda equina),* jehož součástí je také *filum terminale.*

Na příčném řezu míchou lze viditelně rozlišit šedou hmotu *(substantia grisea)*, vyplňující okolí centrálního kanálu zformované v útvar podobný motýlím křídlům a hmotu bílou *(substantia alba)*, formujíci zbytek míchy do tvaru, rýhami (*fisura mediana anterior, sulcus*

medianus posterior, sulcus lateralis anterior et posterior) přerušovaného, zploštělého válce obaleného míšními obaly. Mícha je tak rýhami rozdělena do provazců předních (*funiculus anterior*), bočních (*funiculus lateralis*) a zadních (*funiculus dorsalis*), které jsou jako jediné v krčních a kraniálních hrudních segmentech rozděleny další rýhou (*sulcus intermedius posterior)* na *funiculus gracilis* a *funiculus cuneatus*.

Šedá hmota připomínající motýlí křídla vybíhá ve dva přední a dva zadní míšní rohy. Přední rohy jsou tvořeny alfa a gama motoneurony, jejichž dendrity tvoří motorické dráhy míšních nervů, které končí na motorických ploténkách kosterního svalu (alfa) nebo svalových vláknech svalových vřetének (gama). V *ganglion spinale* jsou uložena *perikarya* pseudounipolárních neuronů, jejichž dendrity utvářejí sensitivní vlákna periferních míšních nervů a jejich axony tvoří senzitivní vlákna zadní kořenů, které končí na jádrech buněk v zadních rozích míšních (Čihák, 2004; Dylevský, 2009; Joukal, Vargová, 2014).

1.1.4.2 Medulla oblongata (prodloužená mícha)

Je přímým pokračováním páteřní míchy. Rostrálně se kapkovitě rozšiřuje a sahá do poloviny *pars basalis ossis occipitalis,* kde přechází do Varolova mostu *(pons Varoli).* Z dorzální strany přechází *medulla oblongata* plynule v *pons Varoli* a obě struktury jsou překryty mozečkem *(cerebellum).*

Všechny popsané provazce i rýhy pokračují na prodloužené míše, vyjma *fissura mediana anterior*, která je přerušena křížením pyramidových drah *decussatio pyramidum*. Kraniálním směrem se přední provazec rozšiřuje a vytváří nápadně vyklenutý val *(pyramis medullae oblongatae)*, na který zevně navazuje vyvýšenina *oliva*. Ta obsahuje neurony, utvářející jádro šedé hmoty *nuclei olivaris*, které přepojuje vlákna jdoucí ze středního mozku a z retikulární formace do mozečku. Na zadních provazcích jsou v horních oddílech patrné dva hrbolky, jejichž podkladem jsou jádra šedé hmoty. Mediálněji uložený se nazývá *clava* obsahující *tuberuclum nuclei gracilis* a laterálně uložené *tuberculum cuneatum (tuberculum nuclei cuneati).*

Šedá hmota prodloužené míchy obsahuje kromě již zmíněných jader napojených na mozeček *(nuclei olivares)*, bulbárních jader *(ncl. gracilis, ncl. cuneatus medialis et lateralis)* i jádra hlavových nervů (uložených pod spodinou IV. mozkové komory) a retikulární formaci *(formatio reticularis).*

V olivárních jádrech jsou přepojovány vlákna jdoucí ze středního mozku a z retikulární formace do mozečku, čímž jsou zapojeny do zpracovacích motorických okruhů (mimovolní hybnosti).

Do *nucleus* (dále jen ncl.) *gracilis a ncl. cuneatum medialis* jsou přiváděny informace o epikritickém čití (jemné kožní citlivosti) z trupu a končetin. *Ncl. cuneatus lateralis* se účastní vedení informací (o propriocepci) z pohybového aparátu horních končetin.

Z prodloužené míchy vystupují čtyři páry hlavových nervů – *nervus hypoglossus (n. XII.), nervus accessorius (n. XI.), nervus vagus (n. X.)* a *nervus glossopharyngeus (n. IX.).* Hlavové nervy *IX—XI.* jsou označovány jako tzv. postranní smíšený systém, jelikož obsahují vlákna různého původu a charakteru.

„Mezi jádry hlavových nervů jsou roztroušené buňky, které se vzájemně spojují a vytvářejí síťovitou strukturu retikulární formace. Retikulární formace vybíhá až do středního mozku a do krční míchy“ (Dylevský, 2009). Retikulární jádra jsou utvářena interneurony, prostřednictvím kterých jsou napojeny na jednotlivé struktury CNS a přicházejí k nim informace ze všech projekčních drah. Činnost nižších i vyšších mozkových etáží CNS je tak ovlivňována *formatio reticularis,* ve smyslu jejich aktivace či inhibice.

1.1.4.3 Pons Varoli (varolův most)

Je příčně orientovaný val, který kaudálně navazuje na prodlouženou míchu a kraniální konec se rostrálně napojuje na střední mozek *(mesencephalon).* Po stranách mostu odstupují ramena *(pedunculli cerebellares medii),* prostřednictvím kterých přecházejí do mozečku *(cerebellum).* Středem ventrální strany mostu se v celé jeho délce táhne vkleslina *(sulcus basilaris),* ve kterém je uložena *a. basilaris.*

Na kaudálním konci mostu je ventrálně patrná hluboká rýha, která tak limituje kraniální okraj prodloužené míchy. Z této rýhy vystupují tři páry hlavových nervů: mediálně odstupuje *nervus abducens (n. VI.)*, *nervus facialis (n. VII.)* a nejlaterálněji odstupuje *nervus vestibulocochlearis (n. VIII.).* Více rostrálně odstupuje z *pedunculi cerebellares medii* ještě další pár hlavového nervu – *nervus trigeminus (n. V.).*

V šedé hmotě mostu jsou uložena jádra některých hlavových nervů, jádra napojená na mozeček *(nuclei pontis)* a *formatio reticularis.* Bílá hmota je utvořena ascendentními a descendentními nervovými drahami.

1.1.4.4 Mesencephalon (střední mozek)

Je nejrostrálnější oddíl mozkového kmene *(truncus cerebri),* uložený mezi Varolovým mostem a mozkovými hemisférami.

Ve středním mozku rozlišujeme tři oddíly, dorzálně uložené *tectum mesencephali*, *tegmentum mesencephali* a ventrálně ležící *crura cerebri.*

Tectum mesencephali (čtverohrbolí) je ploténka šedé hmoty utvářená dvěma páry hrbolků, ve kterých jsou uložena jádra šedé hmoty. Jsou to *nuclei colliculi superioris, nuclei colliculi inferiores et ncl. praetectalis*. Těmto jádrům odpovídají centra opticko-motorických reflexů, akusticko-motorických reflexů a pupilárního reflexu.

Tegmentum mesencephali obsahuje jádra některých hlavových nervů, z nichž jsou nejvýznamnější *n. oculomotorius (n. III.)* a *n. trochlearis (n. IV.).* Dále obsahuje *ncl. ruber* zapojený do soustavy mimopyramidových drah a *substantia nigra,* jejíž funkcí je přepojování okruhů mimopyramidových drah včetně produkce dopaminu. Mimo jiné jsou zde uloženy i jádra, která jsou zodpovědná za koordinaci vestibulo–okulo–motorických reflexů.

Crura cerebri je bílá hmota uložená na ventrální straně mesencephala a tvoří ji motoneurony descendentních nervových drah. (Čihák 2004; Dylevský, 2009; Joukal, Vargová 2014)

1.1.4.5 Cerebellum (mozeček)

Je největší strukturou zadního mozku, která je uložena v zadní jámě lební. Kraniálně je mozeček oddělen od týlních laloků mozku prostřednictvím řasy tvrdé pleny mozkové *tentorium cerebelli,* kaudálně překrývá prodlouženou míchu a most.

Mozeček sestává z nepárového tenkého mozečkového červu *(vermis cerebelli),* od kterého po stranách odstupují příčnými závity rozbrázděné mozečkové polokoule *(hemispheriae cerebelli).*

Z funkčního i vývojového hlediska lze mozeček rozčlenit na nejstarší vestibulární mozeček *(archicerebellum),* mladší spinální mozeček *(paleocerebellum)* a nejmladší cerebrální mozeček *(neorecerellum).*

Do *archicerebella* jsou přiváděny informace o poloze a pohybech těla z vestibulárních jader i ze statokinetického ústrojí. Tyto informace jsou zde zpracovávány a vyhodnocovány, čímž se vestibulární mozeček podílí na řízení rovnováhy.

Hlavní úlohou *paleocerebella* je řízení koordinace pohybů a svalového napětí, kterou naplňují díky informacím přicházejících z proprioreceptorů pohybového ústrojí.

K *neocerebellu* jsou z motorické kůry předního mozku přiváděny informace o volní hybnosti, které jsou v kůře cerebrálního mozečku neustále komparovány s informacemi ze statokinetického ústrojí. *Neocerebellum* se tak významnou měrou podílí na volní hybnosti a koordinaci pohybů (Dylevský, 2009; Joukal, Vargová 2014).

1.1.4.6 Diencephalon (mezimozek)

Jelikož mezimozek leží v *sella turcica*, tedy na spodině lebeční, je tak prakticky celý překryt mozkovými hemisférami. *Diencephalon* dělíme na dvě základní části, které od sebe rozděluje *sulcus hypothalamicus*. Dorzální část–*thalamencephalon* dále dělíme na *thalamus*, *epithalamus* a *metathalamus* a ventrální část-*hypothalamus*. Mezi oběma přiléhajícími *thalamy* je úzká štěrbina známá jako třetí mozková komora.

Při plnění řady funkcí *thalamencephalonu*, mají ústřední postavení talamická jádra, která filtrují přicházející senzitivní informace, čímž chrání mozkovou kůru před nadměrným množstvím informací. „Informace, které talamus nepropouští, pro nás neexistují“ (Dylevský, 2009). Mimo jiné obsahuje *thalamus* i neurony zapojené do zpracovacích motorických okruhů.

Hypothalamus kaudálně vybíhá v tenkou stopku, na jejímž konci nacházíme *hypophysis cerebri* složenou ze tří laloků. Hypothalamus zastává dvě hlavní funkce, řídí:

a) Autonomní reakce, prostřednictvím sympatiku a parasympatiku
b) Endokrinní funkce, které koordinuje pomocí hypotalamo–hypofyzárního systému. (Dylevský, 2009; Joukal, Vargová 2014)

1.1.4.7 Telencephalon (koncový mozek)

Koncový mozek je mohutně vyvinutý, nejrostrálněji uložený oddíl CNS. Skládá se ze dvou mozkových hemisfér *(hemispherie cerebri)* tvaru čtvrtkoulí. Sagitální rovinou prochází rýha *fissura longitudinalis cerebri*, která od sebe neúplně odděluje obě *hemispherie cerebri*. Hlouběji mezi hemisférami tuto rýhu ohraničuje kalózní těleso *(corpora callosum)*, což je největší mozková komisura.

Mozková kůra *(Cortex cerebri)*, která tvoří povrch mozkových hemisfér, je pomocí rýh, z nichž nejvýznamnější jsou *sulcus centralis*, *sulcus lateralis et sulcus parietooccipitalis*, rozdělena do laloků *(lobus cerebri)*. Každá hemisféra se tedy skládá z pěti laloků-čelní *(lobus frontalis)*, temenní *(lobus parietalis)*, spánkový *(lobus temporalis)*, týlní *(lobus occipitalis)* a *clivus*, které jsou dalšími rýhami rozčleněny do závitů *(gyri cerebri)*.

Šedá hmota

Šedá hmota tvoří bazální ganglia a je rozseta i na povrchu mozkových hemisfér v podobě *cortexu*.

Bazální ganglia jsou podkorová jádra šedé hmoty uložená uvnitř hemisfér. Řadíme k nim *globus pallidus* a *putamen*, které souhrnně označujeme jako *ncl. lentiformis*, dále *ncl. caudatus*,

claustrum a *ncl. amygdalae*. Tyto jádra většinou slouží zpracovacím motorickým okruhům, vyjma *ncl. amygdalae*, které řadíme k limbickému systému.

Pomocí Brodmannovy cytoarchitektonické mapy můžeme mozkovou kůru z morfologického hlediska rozčlenit na 11 oblastí *(regiones)* a 52 polí *(areae)*, které zpravidla odpovídají funkčním oblastem mozkové kůry. V *cortexu* tak nacházíme senzorické, motorické a asociační korové oblasti.

V *gyrus preacentralis* a přední části *lobulus paracentralis* nacházíme primární motorickou oblast (podle Brodmanna area 4), s přesným somatotopickým uspořádáním neuronů odpovídající jednotlivým částem těla. Spolu s premotorickou a sekundární motorickou oblastí řídí motorickou aktivitu organismu, a to prostřednictvím přímých motorických drah—*tractus corticospinalis et corticonuclearis*.

Primární somatosenzorická oblast *cortexu* je uložena v *gyrus postcentralis* a částečně také v *lobulus paracentralis* na temenním laloku (podle Brodmanna area 1, 2, 3). V této oblasti končí specifické senzorické nervové dráhy, jež jsou také somatotopicky uspořádány.

K dalším významným oblastem kůry mozkové řadíme primární sluchové centrum koncipované v *gyry temporales transversi*, primární zrakové centrum uložené v týlním laloku okolo *sulcus calcarinus*, chuťovou a čichovou oblast i mnoho dalších. Ve všech jmenovaných oblastech dochází k příjmu, zpracování a následnému vyhodnocení informací.

Asociační oblasti mozkové kůry slouží nejvyšším funkcím lidského mozku, umožňují vyšší nervovou činnost a abstraktní myšlení. Jsou vázány na primární senzorické oblasti, nebo stojí samostatně a pouze propojují senzorické a motorická korová pole. Mezi významná centra se řadí Brocovo motorické (u praváků ho nacházíme v levé mozkové hemisféře a naopak) i Wernickeovo senzorické centrum řeči (uloženo v dominantní mozkové hemisféře).

Bílá hmota

Bílá hmota *telecenphalonu* se nazývá *corpus medullare* a vyplňuje prostor uvnitř hemisfér mezi mozkovou kůrou a bazálními ganglii. Obsahuje velké množství nervových drah, které můžeme na základě propojení s jinými neurony CNS rozdělit na dráhy asociační, komisurální a projekční.

Jak jsme již zmiňovali *corpus callosum*, je největší a také hlavní mozková komisura. Skládá se z velkého množství vláken komisurálních neuronů, prostřednictvím kterých propojuje shodné oblasti mozkové kůry pravé i levé hemisféry.

Capsula interna připomíná tvarem na transverzálním řezu mozkovou kůrou laterálně otevřené písmeno „V“, na kterém rozlišujeme přední roh *(crus anterius)*, ohbí *(genu)* a zadní roh *(crus posterius)*. Rozkládá se mezi mediálně uloženým *ncl. caudatus* a *thalamem* a laterálně

přilehlým *ncl. lentiformis*. Utváří ji řada projekčních drah, z nichž předním rohem prochází *tractus fronto—ponto—cerebellaris*, v místě ohbí *tractus corticonuclearis* a zadním rohem probíhá dorzoventrálně *tractus corticospinalis*, částečně také *tractus thalamocroticalis* i *tractus parieto-temporo-occipito-pontocerebellares*. Konečné úseky senzorických drah—*tractus thalamocorticalis*, sluchových i zrakových drah jsou uloženy v dorzální části *capsula interna*.

1.1.5 Anatomie cévního zásobení mozku

Mozek jako hlavní centrum nervové soustavy vyžaduje adekvátní cévní zásobení. „Dodávku krve do mozku zajišťují čtyři tepny, 85 % zásobení mozku krví zajištují vnitřní karotické tepny (levá a pravá), zbylých 15 % přitéká z vertebrálních tepen (levé a pravé)“ (Trojan, 2003). Z *arcus aortae* odstupují tři hlavní kmeny zásobující mozek krví – *truncus brachiocephalicus, a. carotis communis sinistra* a *a. subclavia sinistra*, přičemž každý z nich se podílí na zásobení mozku krví. Karotidy jsou párové tepny, přičemž již zmíněné *a. carotis communis sinistra* a *a. subclavia sinistra* odstupují přímo z *arcus aortae. Truncus brachiocephalicus* se po svém odstupu klade za *manubrium sterni,* pokračuje kraniálně za pravý sternoklavikulární kloub, kde se větví na *a. carotis communis dextra* a *a. subclavia dextra.*

A. carotis communis po rozvětvení pokračuje kraniálně podél průdušnice a hrtanu až ke kraniálnímu okraji štítné chrupavky, kde se v anatomicky definovaném prostoru *trigonum caroticum* dále větví na *a. carotis externa et interna.*

„A. carotis externa zásobuje na příslušné straně krk a hlavu (s výjimkou dutiny lební, očnice a vnitřního ucha)“ (Joukal, Vargová, 2014).

A. carotis interna pokračuje kraniálním směrem k bazi lební a následně prostupuje skrz *canalis caroticus* spánkové kosti do dutiny lební a dále vstupuje do *sinus cavernosus*. Během vyústění do dutiny lební vydává drobné větve, jako například *a. ophtalmica*, která společně s *nervus opticus* tvoří nervově-cévní zásobení očnice. Po odstupu zmíněné arterie se *a. carotis interna* dělí na dvě tepny: *a. cerebri anterior et media* zásobující přední dvě třetiny mozku. *A. cerebri anterior* s jejími větvemi zásobuje kůru čelního a temenního laloku, zatímco *a. cerebri media* zásobuje spánkový lalok a zbylé části čelního a temenního laloku.

Během průběhu *a. cerebri anterior* se odděluje *a. communicans anterior* – transverzální nepárová tepenná spojka, která spojuje *aa. cerebri anteriores* obou stran. *A. cerebri media* pokračuje v prodloužení *a. carotis interna*, tedy laterálně na zevní plochu hemisfér a dorzomedialním směrem z ní na obou stranách odstupuje tepenná spojka *a. communicans posterior dextra et sinistra* (Čihák, 2004).

Z *a. subclavia dextra et sinistra* se jako první odděluje *a. vertebralis*, která míří kraniálně, vstupuje do *foramen transversarium* C_6 obratle a prochází obdobnými otvory na zbylých krčních obratlích. Po výstupu z *foramen transversarium* atlasu obě *aa. vertebrales* pokračují dorzální kličkou, následně prudkou zatáčkou směřují kraniálně a překlenou se skrze *foramen magnum* do lebky. Na bazi okcipitální kosti pokračují směrem ventrálním a u kaudálního okraje mostu splývají v jednotnou *a. basilaris.*

Circulus arteriosus cerebri (Willisi) tvoří párové karotické a vertebrální tepny spojené s dalšími cévami z nich odstupujících. Dorzální část Willisova okruhu tvoří *a. basilaris*, která se u kraniálního konce *pons varoli* rozděluje na párové *aa. cerebri posteriores dextra et sinistra.* Tyto párové tepny jsou na obou stranách spojeny tepennou spojkou *a. communicans posterior* z *a. cerebri media*. Směrem ventrodorzálním je Willisův okruh tvořen a. communicans anterior a aa. cerebri anteriores (Čihák, 2004; Joukal, Vargová, 2014).

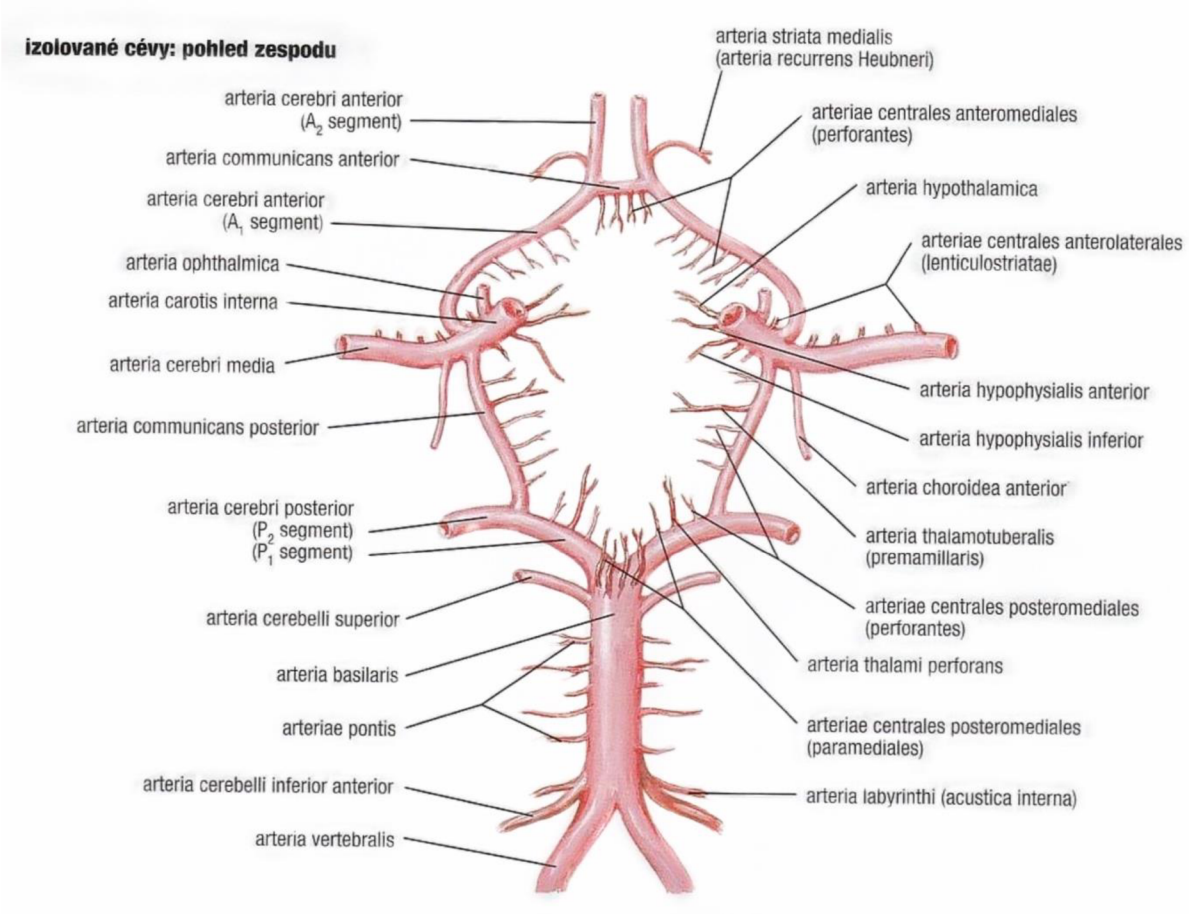

Obr. 1 Willisův arteriální okruh
Převzato z: Netter, 2014

Mozkové žíly

Sběr cirkulující krve v mozku se uskutečňuje pomocí dvou venózních systémů.

1. Supratentoriální systém odpovídá za odvod krve z mozku a je zabezpečen systémem povrchových a hlubokých žil

   a) Krev z mozkové kůry je odváděna prostřednictvím povrchových žil, které ústí do žilních splavů. Do této skupiny spadají *vv. cerebri superiores*, *v. cerebri media superficialis et profunda* a *vv. cerebri inferiores*
   b) Hluboké žíly mozkové odvádějí krev z mezimozku a hloubi hemisfér. Odvod z těchto odpovídajících struktur zprostředkovává párová *v. basalis*, která ústí do *v. cerebri magna*, jenž vzniká soutokem párových *vv. cerebri internae*.

2. Infratentoriální systém odvádí krev z mozkového kmene a mozečku do žilních splavů.

Veškerá žilní krev z mozku poté ústí do *v. jugularis interna* (Ambler, 2002; Čihák, 2004; Joukal, Vargová, 2014; Jedlička, Keller et al, 2005).

1.1.6 Fyziologie a patofyziologie cévního zásobení mozku

Mozek má výsadní postavení v organismu, což je doloženo jeho zvýšenými nároky na dodávku kyslíku a glukózy krví. Spotřebuje 15 % z minutového srdečního objemu, i když se na celkové tělesné hmotnosti podílí pouze 2 % (Krajíčková, 2006).

Přísun živin k mozku je zprostředkován stálým mozkovým průtokem (CBF – cerebral blood flow) v rozmezí 40—60 ml/100 g mozkové tkáně/min, zatímco u dětí je toto množství téměř dvojnásobné (Ambler, 2006). Krajíčková (2006) zmiňuje rozmezí CBF 50—55 ml/100 g tkáně/min. CBF je přímo úměrný cerebrálnímu perfuznímu tlaku a nepřímo úměrný mozkové cévní rezistenci, které je závislá na délce cévy, jejím průsvitu a viskozitě krve (Ambler, 2006).

Změny lokálního perfuzního tlaku v rozmezí středního arteriálního tlaku 60-150 mm Hg na úrovni arteriol vedou k aktivaci autoregulačních mechanismů (Kalvach, 2005; Krajíčková, 2006). Při poklesu perfuzního tlaku pod hodnoty středního arteriálního tlaku dochází k vazodilataci arteriol v příslušné oblasti mozku, zatímco vyšší hodnoty tlaku jsou kompenzovány vazokonstrikcí (Ambler, 2006; Kalvach, 2005; Krajíčková, 2006).

Přerozdělení krve do funkčně zatížených oblastí mozku se uskutečňuje pomocí chemicko-metabolické regulace CBF, především na úrovni kapilár a prekapilárních svěračů. V oblastech s vyšší mozkovou aktivitou dojde vlivem aerobní glykolýzy k rozvoji acidózy. Ta v cévní stěně prostřednictvím hyperkapnie (vyššího parciálního tlaku oxidu uhličitého) vyvolá snížení

periferní rezistence a vazodilataci mozkových cév, což umožní zvýšení mozkové perfúze a odplavení kyselých tkáňových metabolitů (Ambler, 2006; Krajíčková, 2006).

Méně funkčně významnou roli má neurogenní kontrola CBF (Ambler, 2006; Kalvach, 2005; Krajíčková, 2006). Prostřednictvím baroreceptorů uložených v karotickém sinu a oblouku aorty, které komparují nastavenou hodnotu tlaků s výchozími hodnotami a upravují ji ve směru k fyziologickým hodnotám (Ward, Linden, 2010).

Během hypoxie je cerebrální mozkový průtok normální, ale přísun kyslíku je omezený. Organismus změnu kompenzuje vyšší utilizací kyslíku (O_2) z protékající krve, která se z původních 40—50 % zvýší až na 100 %. Tento stav, kdy došlo k oligémii se zachovanou metabolickou spotřebou O_2 nazýváme kritickou perfuzí (Ambler, 2006). Při poklesu regionální mozkové perfuze pod hodnotu 25 ml/100 g/min dochází, i přes maximální extrakci O_2, k rozvoji pravé ischemie představovanou synaptickou poruchou neuronů. Nedochází tedy ke strukturálnímu poškození neuronů a dojde-li dostatečně rychle k obnově mozkové cirkulace, je tento stav, označovaný jako ischemický polostín – penumbra, zcela reverzibilní. Při dalším poklesu pod 15 ml/100 g/min dochází k mozkovému infarktu, který se makroskopicky jeví jako malatické změknutí mozkové tkáně (Ambler, 2006; Baňasová, 2010). Rozmezí penumbry se mezi autory liší, Krajíčková (2006) udává rozmezí 8—18 ml/100 g/min, Pfeiffer (2007) zmiňuje rozmezí 12—22 ml/100 g/min.

V jádru ischemie dochází k četným tkáňovým změnám, především vlivem lokální acidózy, poruše autoregulace, vazoparalýze, influxu kalciových iontů dovnitř buňky a následné tvorbě volných kyslíkových radikálů. „Postupně vzniká ischemická nekróza, kolikvace a konečným reziduem je postmalatická pseudocysta“ (Ambler, 2006). Prodělané změny jsou již ireverzibilní. Vlivem ischemie mozkové tkáně dochází nejdříve k rozvoji cytotoxického a později vazogennímu edému, v důsledku kterých dojde ke kompresi lumen kapilár (Ambler, 2006).

Časový úsek trvající 3—6 hodin (vzácně až 48 hodin) počínající vznikem poruchy perfuze se označuje jako terapeutické okno. Během tohoto krátkého úseku je nutno veškeré léčebné úsilí věnovat neuronům v ischemickém polostínu, neboť neurony postižené infarktem už jsou mrtvé (Krajíčková 2006; Pfeiffer, 2007). Terapeutické okno vymezuje délku akutního stadia, které na konci povede k transformaci penumbry v ischemickou nekrózu a tím v rozšíření ložiska infarktu, nebo návratu funkcí v tomto regionu mozkové tkáně (Pfeiffer, 2007). Krajíčková (2006) tvrdí, že doba přežití neuronů v anoxii byla experimentálně stanovena na 5 minut, ale ve skutečnosti je jejich schopnost setrvat v anoxii delší a neurony přežívají až po dobu 40—60 minut.

1.1.7 Klasifikace cévních mozkových příhod

Základní dělení je na příhody *ischemické* a *hemoragické*.

1.1.7.1 Ischemické cévní mozkové příhody

Podstatou ischemických iktů je ischemická nekróza mozkového parenchymu a jsou zastoupeny 80 % všech CMP.

a) Dle mechanismu vzniku dělíme ikty na obstrukční – způsobené ucpáním cévy trombem nebo embolem a neobstrukční – vznikají na podkladě hypoperfuze z regionálních i systémových příčin. V současné době se rozlišují čtyři subtypy mozkových infarktů
   - Aterotromboticko-embolický okluzivní proces velkých a středních arterií 40 % - dochází k nim dvojím mechanismem. Hemodynamickým, který vede k uzávěru distálních větví propagací samotného trombu a embolizačním, během kterého dojde k oddělení trombu a embolizuje do distálních částí řečiště, kde způsobí jejich uzávěr. Nejčastějším místem vzniku trombu jsou predilekční místa aterosklerotických změn, tedy karotické bifurkace, distální intrakraniální část vertebrálních arterií a bazilární arterie (Krajíčková, 2006).
   - Arteriopatie malých cév neboli lakunární infarkty 20 % - vznikají v důsledku mikroateromatózy, jejíž podkladem je malé aterosklerotické ložisko obdobné u velkých cév (Krajíčková, 2006). Lakunární infarkty postihují drobné cévy zásobující hluboké uložené struktury mozku a v místě lézí po nich setrvává malá dutina – lakuna. Opakované lakunární infarkty s sebou nesou riziko postupného vzniku stavu známého jako status lacunaris (Ambler, 2006). Podle Baňasové (2010) je v neurologickém nálezu smíšená pyramidová a extrapyramidová symptomatika, parkinsonský syndrom, pseudobulbární syndrom až lakunární demence a další.
   - Kardiogenní embolizace 16 % - nejčastějším zdrojem mozkové embolie je srdce. K manifestaci dochází náhle, často během sekund, během kterých vzniká závažný neurologický deficit, nicméně má tendenci rychle ustupovat, i během několika hodin. Toho je dosaženo včasnou rekanalizací postižené mozkové tepny (Ambler, 2006; Krajíčková, 2006).

- Ostatní, do této kategorie řadíme koagulopatie, hemodynamicko-hypoxicko-ischemické příčiny, neaterosklerotické poruchy a infarkty z nezjištěné příčiny

b) Dle vztahu k tepennému povodí na infarkty teritoriální, které vznikají v povodí některé mozkové tepny, interteritoriální vznikající na rozhraní oblastí, zásobovaných jinými tepnami a infarkty lakunární, jestliže dojde k postižení malých perforujících arterií (Ambler, 2006; Baňasová, 2010).

c) Dle časového průběhu klasifikujeme ikty retrospektivně, protože s přesností určujeme typ iktu až po odeznění klinické symptomatologie.

- Tranzitorní ischemická ataka (TIA) – je epizoda ložiskových příznaků, u které symptomatika zcela odezní do 24 hodin. Dobá trvání TIA je v rámci několika minut, nejčastěji do hodiny (Ambler, 2006). Krajíčková (2006) tvrdí, že trvá 2 až 15 minut a výjimečně i déle než 30 minut. Tyto ataky mají informativní charakter, označují se jako „malý iktus“ a varují před hrozbou „velkého iktu“ (Ambler, 2006). Nejčastěji vzniká v důsledku dočasného uzávěru trombotickým vmetkem nebo exulcerovaného ateromatozního plátu z přívodné krční tepny, nebo jako embolie ze srdce (Baňasová, 2010). Tzv. drop ataky jsou zvláštním projevem tranzitorní ischemie ve vertebrobazilárním povodí, kdy dojde k poruše tonu posturálního svalstva DKK a nemocný bez ztráty vědomí padá k zemi. Amaurosis fugax tvoří zvláštní podskupinu TIA. Manifestují se přechodnou ztrátou zraku na 2 až 10 minut, někdy až na 2 hodiny (Štrofová, 2016) a jejich častou příčinou je embolizace do *a. opthalmica* z krčního úseku stejnostranné karotické tepny, která je postižena aterosklerotickou stenózou s ulcerovanými pláty (Krajíčková, 2006).
- Reverzibilní ischemický neurologický deficit (RIND) – označuje příhodu, jejíž neurologický deficit trvá déle než 24 hodin a méně než 3 týdny (Dufek, 2002), dle Seidla (2008) se vzniklá symptomatologie spontánně upraví do 7 dnů od prvních příznaků.
- Progredující CMP (stroke in evolution) – je charakterizováno nestabilní progresivní symptomatikou trvající několik hodin až dnů. Obvykle je projevem narůstajícího trombu nebo opakovaných embolizací (Ambler, 2006; Dufek, 2002).
- Ireverzibilní CMP (completed stroke) – tzv. dokončený iktus. Vzniká trvalý funkční deficit, jehož tíže u jednotlivých individuí závisí na prodělání „malého“ nebo „velkého“ iktu (Baňasová, 2010).

d) Dle rozsahu postižení

- Fokální (ložiskové)
  - Přechodné
    - ⇒ Tranzitorní ischemická ataka (TIA)
    - ⇒ Reverzibilní ischemický neurologický deficit (RIND)
    - ⇒ Progredující CMP (Stroke in evolution)
  - Trvalé
    - ⇒ Dokončený iktus (completed stroke)

- Globální (celkové)
  - Přechodné
    - ⇒ Synkopy
  - Trvalé
    - ⇒ Hypoxicko-ischemická encefalopatie (Dufek, 2002)

1.1.7.2 Dělení hemoragických cévních mozkových příhod

Spontánní hemoragické krvácení představuje 20 % všech CMP. Podle lokalizace se krvácení dělí na *intracerebrální hemoragie (ICH)*–15 % a *subarachnoidální hemoragie (SAH)*-5 % (Kalina, 2011).

Tab. 2 Příčiny spontánních intracerebrálních hemoragií

1.	**hypertenze (70-90 %)**, která způsobuje patologické změny v malých tepnách a arteriolách
2.	**hematologické poruchy** a) nemoci destiček (trombocytopenie, dysfunkce destiček) b) koagulopatie
3.	**cévní abnormality, vaskulopatie** a) arteriovenózní malformace b) aneurysmata c) nemoc Moyamoya, primární vaskulitidy nervového systému, fibromuskulární dysplazie, kolagenové vaskulopatie d) amyloidní angiopatie, která je významnou příčinou lobálních hemoragií u seniorů
4.	**krvácení do ischemie**
5.	**tumory** a) primární nádory méně častěji než b) metastatické, zejména melanom, choriokarcinom, karcinom štítné žlázy, Grawitzův tumoronkogenní karcinom a karcinom mammy
6.	**léky a drogy** a) drogy (kokain, amfetamin) b) předávkování fenylpropanolaminem c) orální antikoagulancia, ASA, heparin a aktivátor tkáňového plasminogenu
7.	**jiné příčiny**: např. u herpetické encefalitidy

Převzato z: Kalita a kol., 2006

a) ICH Krajíčková (2006) dle etiopatogeneze rozděluje na *hypertonické* a *normotonické krvácení*

- Příčinou hypertonického krvácení je ruptura mikroaneuryzmat drobných perforujících arterií v predilekčních lokalitách, které typicky postihují struktury bazálních ganglií (*putamen* a *ncl. caudatus*), dále Varolův most, talamus a mozeček (Krajíčková, 2006).

Tab. 3 Lokalizace hypertonických ICH

1.	**bazální ganglia/capsula externa** (tzv. hluboká krvácení): výskyt v 62—65 %
2.	**thalamus**: 15—25 %
3.	**laloky hemisfér** (tzv. lobální, subkortikální) jsou postiženy krvácením v 15—25 %, příčina je častěji nehypertenzní (např. amyloidní angiopatie), ale jsou i hypertenzní
4.	**mozkový kmen** (pons): 5—10 %
5.	**mozeček**: 2—5 %

Převzato z: Kalita a kol., 2006

- Normotonické krvácení je charakteristické výskytem tzv. lobárních hematomů uložených v bílé hmotě mozkových laloků. Hematomy mohou být lokalizovány, rovněž jako hemoragie hypertonického původu, subkortikálně, vznikají ovšem na podkladě jiné etiologie (Kalita, 2006; Krajíčková, 2006).

b) SAH vznikají nejčastěji rupturou aneuryzmatu s následnou evakuací krve do subarachnoidálního prostoru, tj. prostor mezi pia mater a arachnoideou. Poměrně často vzniká v kombinaci s ICH, které do subarachnoideálního prostoru expandují sekundárně. Dalšími příčinami SAH je ruptura aterosklerotické cévní stěny či arteriální disekce (Kalvach, 2005).

1.1.8 Klinické symptomatologie dle místa ischemie

Tíhu vzniklého deficitu blíže specifikujeme dle topické diagnózy. Pro postižení karotického povodí – přední cirkulace, jsou charakteristické hemisferální léze. Postižení vertebrobazilárního povodí – zadní cirkulace, odpovídá typické kmenové a cerebelární symptomatice. Ikty vzniklé uzávěrem tepny embolem klasifikujeme na základě postižené tepny (Baňasová, 2010).

a) Infarkt v přední cirkulaci

- Syndrom uzávěru *a. carotis interna* (ACI) je téměř identický s uzávěrem ACM. Dochází tedy k rozvoji kontralaterální hemiparézy a hemihypestezie se současnou centrální parézou *n. facialis*. Léze v dominantním hemisféře je doplněna o afázii.
- Syndrom uzávěru *a. cerebri media* (ACM) je nejčastěji vyskytujícím uzávěrem mozkové tepny – 50 % všech mozkových infarktů (Ambler, 2006). Typickým příznakem centrální hemiplegie tzv. kapsulárního typu (ischemie postihuje oblast *capsula internae* v *mesencephalonu*) je kontralaterální hemiparéza

se závažnějším postižením HK, zejména drobných svalů ruky. HK má tendenci k addukci v ramenním kloubu, v loketním kloubu i na ruce se rozvíjí flekční kontraktura. DK je postižená extenční kontrakturou s ekvinovarózním postavením nohy, vlivem které je delší a při chůzi, pokud je možná, dochází k cirkumdukci. Výše popsané rozložení svalového tonu se nazývá jako Wernickeovo-Mannovo držení (viz obr. 2). Dále se rozvíjí centrální paréza *n facialis*, hemihypestezie pro všechny kvality čití, homonymní hemianopie se vzniklou deviací bulbů k postižené straně. U lézí dominantní hemisféry je vyšší pravděpodobnost fatické poruchy a gnostické poruchy typu hemineglect syndromu, který se zvýrazní při postižení nedominantní hemisféry (Pffeifer, 2007; Krajíčková, 2006).

Obr. 2 Wernickeovo-Mannovo držení
Převzato z: Kolář, 2009

- Syndrom uzávěru *a. choroidea anterior* (AChA). Zmíněné arterie zásobují zadní raménko *capsula internae*, část zrakové dráhy, bazální ganglia a talamus. Triády kompletní syndromu AChA se dle Volného a kolektivu (2018) proto skládá z kontralaterální hemiparézy, hemianestezie a homonymní hemianopsie. Pffeifer (2007) tvrdí, že může dojít i k rozvoji talamického syndromu, který

symptomatologii rozšiřuje o tzv. talamické bolesti a choreoatetoidní pohyby na postižené straně.

- Syndrom uzávěru *a. cerebri anterior* (ACA) je poměrně vzácný, podle Amblera (2006) i Baňasové (2010) tvoří pouze 3 %. Kontralaterálně se projevuje hemihypestezií, výraznou hemiparézou DK a lehčí parézou HK. Na obličeji může být přítomna lehká paréza *n. facialis* (Pffeifer, 2007), ale Krajíčková (2006) tvrdí, že obličej je ušetřen motorického i senzorického deficitu. Vlivem poruchy frontobazální části frontálního laloku dochází také k psychické alteraci ve smyslu agitovanosti a zmatenosti, jež mohou připomínat počínající psychózu (Pffeifer, 2007).

b) Infarkt v zadní cirkulaci

- Syndromy související s uzávěrem *a. cerebri posterior* (ACP) je rovněž vzácný, Ambler (2006) i Baňasová (2010) ho hodnotí 12 %. Ischemie terminálních větví ACP zásobující inferomediální část *lobus temporalis* a mediální část *lobus occipitalis* s korovým zrakovým centrem způsobuje kontralaterální homonymní hemianopsii. Infarkt terminálních větví dominantní hemisféry v zadní části se projevuje alexií, která může a nemusí být doplněna o další symptomatologii jako agrafie, anomie a různé typy vizuální agnózie (Krajíčková, 2006; Pffeifer, 2007). Při oboustranných infarktech v této oblasti vzniká totální slepota korového typu, které je doplněna výpadky paměti nahrazovanými konfabulacemi. Jednotlivým odstupujícím arteriím z ACP odpovídají jiné klinické syndromy.

  ⇒ Za bifurkací *a. basilaris* odstupuje z ACP *a. thalami perforans*, která se při okluzi projeví paramediánními infarkty postihující talamus. Ten je často postižen oboustranně a manifestuje se okohybnými poruchami z postižení jader *n. III.* a *n. IV.*, parézami vertikálních pohledů, kontralaterální hemiparézou s ataxickým tremorem a výraznými poruchami kvantitativního i kvalitativního vědomí.

  ⇒ Při postižení *a. thalamotuberalis* se rozvíjí symptomatika připomínající postižení frontálních laloků – apaticko abulický syndrom se ztrátou spontaneity s možným výskytem lehké fatické poruchy. U pravostranných lézí je vyšší riziko výskytu kontralaterálního hemineglect syndromu.

⇒ Až po odstupu *a. communicans posterior* z ACP se odděluje skupinka 6—10 arterií nazývaných *a.e. thalamo-geniculate*. Hypoperfuze v jejich zásobovacím povodí vede ke vzniku laterálního talamického infarktu, s kompletním nebo parciálně vyjádřeným Déjerine-Roussy syndromem.

- Syndromy související s uzávěrem *a. basilaris*

  ⇒ Výsledkem embolické okluze *a. barilaris* je

  - Kompletní bazilární syndrom s klinickým obrazem komatu a kvadruplegií
  - „Locked in syndrom“ charakteristický kompletní ztrátou hybnosti celého těla mimo uchované vertikální konjugované pohyby bulbů (což je jediný prostředek komunikace takto postiženého pacienta) se zcela zachovaným lucidním vědomím
  - v případě okluze lokalizované v bifurkaci odstupujích ACP z *a. basilaris* vzniká syndrom zvaný „top of the basilar artery“ a vzniklý klinický obraz odpovídá součtu příznaků odpovídajících postižení *a. basilaris* a ACP.

  ⇒ Úplná trombotická okluze *a. basilaris* není častá, ale postižení jedné z jejich větví zásobujích *pons Varoli* či *cerebellum* ano. Základními klinickými projevy jsou homolaterální neocerebelární příznaky a léze mozkových nervů, kontralaterální motorický a/nebo senzorický hemisyndrom končetinový, které jsou společné pro všechny její větve. Postižením odstupujících větví z *a. basilaris* dojde k rozvoji infarktů v daných zásobených strukturách, tedy:

  - Pontinní infarkty
    - Drobné
    - Velké: charakteristické kvadruplegií, extrémní miózou, postižením horizontálních pohybů bulbů a kómatem
  - Mezencefalické infarkty, klinické projevy jsou doplněny ataxií a parézou vertikálních pohybů bulbů
  - Mozečkové infarkty
    - Malé: homolaterální neocerebelární syndrom včetně svalové hypotonie, hypermetrie a končetinové ataxie

- Rozsáhlé: prvotními příznaky je náhle vzniklé vertigo, nauzea a zvracení při chůzi. S progresí stavu se objevují srdeční a dechové potíže, prognóza je nepříznivá.

- Syndromy související s uzávěrem *a. vertebralis* (VA)
  - ⇒ *Subclavian steal fenomen*, u kterého je okluze lokalizována proximálně za odstupem vertebrální tepny. Během pohybů horní končetiny dochází k retrográdnímu odtoku krve zpět do *a. sublavia*, vlivem kterého vznikají tranzitorní hypoperfuze zásobovaných povodí, zastoupené vertigem, vomitem a dysartrií.
  - ⇒ *Laterální oblongátový syndrom*, jehož klinické projevy se shodují Wallenbergovým syndromem
  - ⇒ *Mediální oblongátový syndrom* se vyskytuje vzácně, vzniká při postižení *a. spinalis anterior* odstupující z VA (Krajíčková, 2006).

1.1.9 Diagnostické postupy

Dle Seidla (2008) je CMP urgentní stav, který vyžaduje rychlou diagnostiku, včetně včasného zahájení terapie. Základem diagnostiky je anamnéza a klinický obraz. Z anamnestických údajů je podstatné zaměřit se na přítomnost rizikových faktorů iktů, užívané léky a přesný časový údaj vzniku prvních příznaků. Tíže deficitu nám přibližuje prognózu, etiologii vzniku, místo tepenného uzávěru a volbu léčebné metody. Pro zhodnocení tíže neurologického deficitu využíváme NIHSS (National Institute of Health Stroke Scale) škály (Mikulík, 2012). Údaje získané z klinického vyšetření jsou nedostatečné, proto je nutné získat další informace prostřednictvím adekvátních pomocných vyšetření (Tichý, 1998).

Pomocná vyšetření

a) *Počítačová tomografie (CT)* – v současnosti je CT vyšetření metodou první volby většiny pracovišť České republiky. Mezi jeho výhody zařazujeme rychlost vyšetření, ekonomickou nenáročnost a nepřítomnost absolutních kontraindikací (Seidl, 2015). Mozkový infarkt je při nativním CT vyšetření bezprostředně po vzniku onemocnění negativní. Dle Tichého (1998) se malacie rozvíjí postupně a teprve po 24 hodinách, někdy i po 2—4 dnech se na snímcích projevuje jako hypodenzní zóna malacie. Podle Mikulíka (2012) se infarkt na snímcích projeví přibližně po 12 hodinách. Hemoragie jsou naproti tomu patrné bezprostředně po

jejich vzniku v podobě hypertenzní tkáně. Vyšetření může odhalit přítomnost tepenného, či venózního uzávěru (Mikulík, 2012).

b) *Magnetická rezonance (MRI)* – využívá silné magnetické pole s vysokofrekvenčním elektromagnetickým vlněním. Na rozdíl od CT je provázena nulovou radiační zátěží. Mezi její přednosti řadíme možnost difúzního a perfúzního zobrazení, s pomocí kterých dokáže zobrazit velmi časné fáze mozkového infarktu (Mikulík, 2012; Tichý, 1998). Jakékoliv kovové předměty v těle pacienta či jeho nadměrné tělesné proporce neumožňující vstup do tunelu jsou kontraindikacemi vyšetření, absolutní kontraindikací je implantovaný kardiostimulátor.

c) *Radionuklidové metody*
    - *Single–photon emission comptutered tomography (SPECT)* – po aplikaci kontrastní látky do žilního řečiště se snímá průtok krve mozkem a sledují se odchylky od fyziologického průtoku, čímž můžeme odhalit poruchu perfuze mozkové tkáně.
    - *Positron emission tomography (PET)* – slouží primárně k hodnocení poruch metabolismu mozkové tkáně.

d) *Angiografie* – slouží k detailnímu zobrazení cévního řečiště, využívá se při diagnostických i terapeutických postupech a rozlišujeme tři základní způsoby zobrazování:
    - *Digitální subtrakční angiografie (DSA)* – umožňuje oddělené zobrazení cév, které vznikne subtrakcí snímků (eliminace struktur beze změny) před a po podání kontrastní látky aplikované katetrem přes tříselnou tepnu.
    - *Angiografie získaná pomocí počítačové tomografie (CTA) nebo magnetické rezonance (MRA)* – jejich předností je minimální invazivnost, kontraindikace vyplývají z metod CT a MRI (Bareš, 2012).

e) *Neurosonologické vyšetření* – využíváme při extrakraniálním vyšetření karotických a vertebrálních arterií v krční oblasti i při transkranionálním vyšetření arterií Willisova okruhu, arterie basilární i vertebrálních arterií. Využíváme různých principů:
    - Využitím *B-mode* principu můžeme hodnotit echogenitu cévních stěn, což dokáže prokázat jejich patologické změny, to vše při 2D zobrazení (Bareš, 2012; Tichý, 1998).

- *Transkraniální dopplerovské vyšetření (TCD)* – na principu Dopplerovského jevu měříme rychlost toku krve, čímž můžeme prokázat cévní spazmus, stenózu či obliteraci (Tichý, 1998).
- *Transkraniální barevně kódované vyšetření (TCCD)* – barevné zobrazení funguje na principu zakódování barevně pohybujících se bodů na základě Dopplerova jevu (Bareš, 2012).

f) *Kardiologické vyšetření* – předpokládáme-li vznik iktu v důsledku onemocnění srdce, tak EKG, echokardiografie, včetně monitorování srdeční činnosti dle Holtera jsou vhodnými metodami volby pro stanovení příčiny CMP

g) *Laboratorní vyšetření* – vyšetřují se odebrané vzorky krve a moče, v případě podezření na SAH je indikována také lumbální punkce. „Znalost vnitřního prostředí je absolutně nezbytná pro úspěšnou terapii v rámci intenzivní péče“ (Tichý, 1998).

1.1.10 Terapie akutního stádia ischemické CMP

Základem terapie je efektivně pracující záchranná služba, která minimalizuje časové ztráty od vzniku iktu po zahájení terapie (Pffeifer, 2007). Dalším předpokladem úspěšné terapie je hospitalizace závažnějších případů na iktových jednotkách (viz obr. 3), jelikož jsou na takové případy vybaveni dostatečným personálním zajištěním a přístrojovým vybavením (Kalvach, 2006; Pffeifer, 2007). Iktové jednotky jsou efektivnější ve snižování mortality i morbidity po iktu (Kalvach, 2005). Z časového hlediska je důležité zahájit terapii co nejdříve, abychom minimalizovali transformaci funkčně postižené tkáně se zachovalým metabolismem na ireverzibilní strukturální deficit (Ambler, 2006). Veškeré léčebné úsilí by mělo postupovat podle hesla „Time is brain“ (Štětkářová, 2015). Komplexní léčbu pacientů v akutním období CMP dle Tichého (1998) rozdělujeme na celkovou, která je společná pro ischemické i hemoragické ikty, cílenou medikamentózní, chirurgickou a specializovanou léčbu.

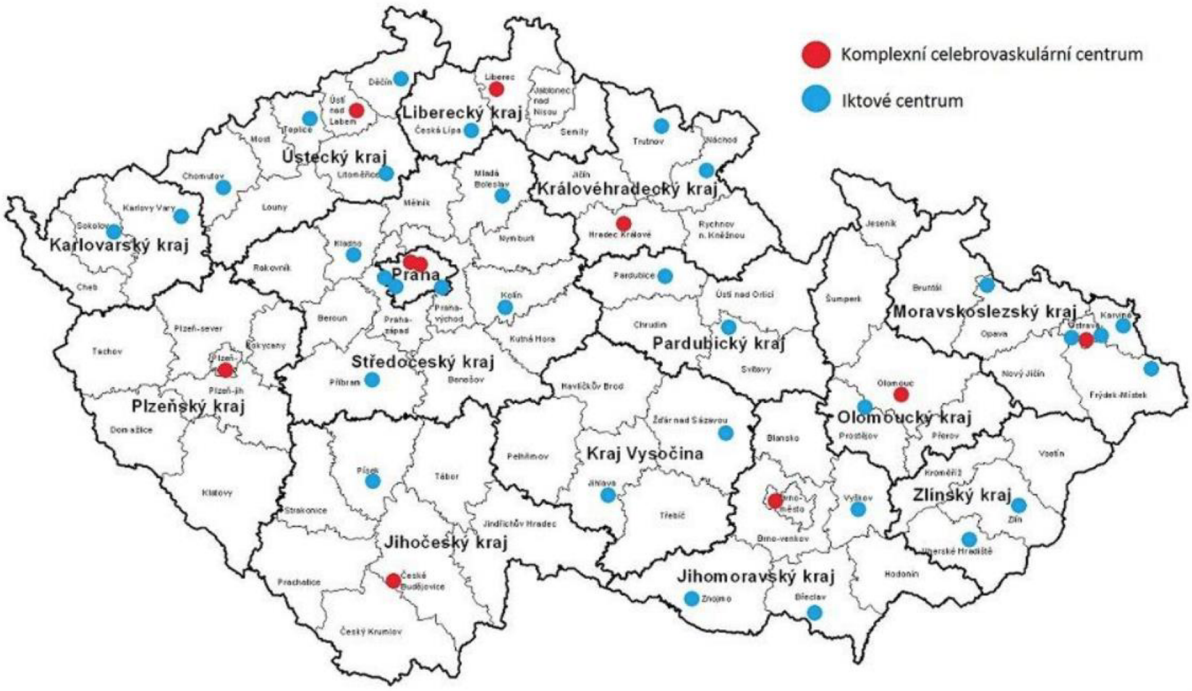

Obr. 3 Seznam komplexní cerebrovaskulárních a iktových center v ČR
Převzato z: https://nemocnicevitkovice.agel.cz/pracoviste/oddeleni/neurologicke-oddeleni/ke-stazeni/kcaic.jpg?fbclid=IwAR2g0g5a2BWzGZVdvtLAR_uIM-nGDELYHMXk4Bi1dV1X0nDFTw6WKtaSOdQ, 2019

a) Celková léčba

- Moniturujeme neurologický stav, srdeční rytmus, hodnoty krevního tlaku, teplotu a saturaci kyslíkem (Mikulík, 2012; Tichý, 1998).
- Ventilace a respirace – při poklesu saturace krve kyslíkem pod 95 % je indikována oxygenoterapie, s možností léčby kyslíkovou maskou, brýlemi či umělou plicní ventilací (Mikulík, 2012; Seidl, 2015). V důsledku hromadění hlenů se v respiračním traktu z nedostatečného odkašlávání hrozí rozvoj hypostatické bronchopneumonie, nutná je toaleta dýchacích cest či případná tracheostomie (Mikulík, 2012).
- Krevní tlak – vzestupuje bezprostředně po příhodě (tzv. Spontánní Cushingova reakce). Prostřednictvím této reakce je zajištěna dostatečná perfuze ischemické zóny (Tichý, 1998). Mikulík (2012), Pffeifer (2007) i Tichý (1998) doporučují kompenzaci hodnot TK převyšující 220/120 mm Hg. Hranice pro snižování TK u pacientů po trombolýze je 185/110 mm Hg.
- Srdeční činnost – v akutní fázi onemocnění se běžně vyskytují arytmie, které při hospitalizaci pacienta detekujeme zavedením vstupního 12svodové EKG s následnou kontinuální monitorací alespoň 1svodovým EKG po dobu

hospitalizace na iktové jednotce. Tachykardie jsou nejčastějšími arytmiemi a projevují se buďto jako sinusová tachykardie nebo síňová fibrilace.

- Glykémie – v akutní fázi onemocnění, vzhledem k často přítomné hyperglykémii, nepodáváme nikdy glukózu, jelikož zvyšuje rozsah ischemického ložiska. U pacientů po prodělané trombolýze navíc snižuje pravděpodobnost rekanalizace tepny, se současně zvýšeným rizikem krvácení. Prakticky se glykémie snižuje u hodnot převyšujících 10 mmol/l.
- Vnitřní prostředí – sledujeme příjem a výdej tekutin, adekvátní hydrataci zajistíme prostřednictvím infúze fyziologických roztoků. V těžkých případech zavádíme centrální žilní katetr a sledujeme centrální žilní tlak a tlak v plicnici (Mikulík, 2012; Seidl, 2015). Preferovanou metodou volby je enterální výživa. V případě dysfagie, které znemožňuje orální výživu, zavádíme nasogastrickou sondu (Mikulík, 2012).
- Tělesná teplota – teplota převyšující 37,5 °C indikuje k podávání paracetamolu a fyzikálnímu chlazení (Mikulík, 2012). Dle Pffeifera (2007) se řízenou hypotermií snižuje tělesná teplota až na 33 °C, což je provázeno nižšími nároky mozku na přísun kyslíku a zpomalením druhotně nepříznivých reakcí, jako je edém mozku.
- Trombembolická nemoc – standardně se využívá bandážování dolních končetin či kompresních punčoch (Mikulík, 2012).
- Mozkový edém a nitrolební hypertenze – závažnou komplikací ischemických iktů je mozkový edém, rozvíjí se v průběhu prvních dvou dnů od iktu. Léčba nitrolební hypertenze je provázena elevací hlavy a horní části trupu o 30° nad lůžko, eliminací bolestivých stimulů, adekvátní oxygenací a udržováním tělesné teploty (Ambler, 2006).

b) Cílená medikamentózní léčba

- Trombolýza je v současné době jedinou specificky účinnou prokázanou terapií akutního ischemického iktu (Novotná, Herle, 2012, Mikulík, 2012). Cílem je včasná rekanalizace okludované tepny trombem nebo embolem, prostřednictvím farmakologického rozpuštění trombu. Tomuto účelu nejlépe poslouží tkáňový aktivátor plazminogenu – (tPA), který se v nedostatečném množství pro časnou rekanalizaci tvoří i endogenně (Mikulík, 2012). Aplikace trombolýzy je indikována do 4,5 hodin od vzniku iktu a mimo jiné podléhá

dalším kritériím, uvedených v tab. 4 níže v textu. Podává se dávka 0,9 mg/kg váhy pacienta (Štětkářová, 2015). Novotná a Herle (2012) rozlišují tři způsoby trombolýzy

⇒ *Intravenózní trombolytická léčba (IVT)*

⇒ *Lokální intraarteriální trombolýza* – aplikovaná v případě neúspěšné IVT. Obvykle se podává dávka 200 mg tPA formou infuze katetrem zavedeným do trombu.

⇒ *Mechanická extrakce trombu* – pomocí nově vyvíjených přístrojů pro mechanickou trombectomii, např Merci katétr® či Penumbra® (Mikulík, 2012).

- Antiagregační léčba – v prvních 24 hodinách po IVT není doporučena. Využívá se kyselina acetylsalicylová (ASA), v případě její netolerance je metodou volby clopidrogrel v denní dávce 75 mg (Štětkářová, 2015).
- Antikoagulační léčba – příznivý efekt na léčbu mají nízké dávky heparinu nebo nízkomolekulární heparin (fraxiparin), zároveň se významnou mírou uplatňují v ochraně před žilní trombózou dolních končetin a trombembolické choroby.
- Antiedematózní léčba – aplikuje se osmoterapie hypertonického roztoku NaCl, v závažnějších případech se podává mannitol (Ambler, 2006).
- Symptomatická léčba – zaměřena na subjektivní potíže pacienta, např bolesti, vertigo, nauzea (Seidl, 2015).

Tab. 4 Indikační a vylučující kritéria intravenózní trombolýzy akutního ischemického iktu.

Indikační kritéria
• diagnóza ischemického iktu způsobující neurologický deficit s NIHSS ≥ 4 body
• vznik iktu méně než 4,5 hodiny před začátkem iktu
• věk > 18 let
Vylučovací kritéria
• závažné trauma hlavy nebo iktus v posledních 3 měsících
• podezření na subarachnoidální krvácení
• arteriální punkce v nekomprimovatelné lokalizaci v posledních 7 dnech
• anamnéza intrakraniální hemoragie
• intrakraniální neoplazie, aneurysma nebo AVM
• anamnéza operace mozku nebo míchy
• arteriální hypertenze (TKs > 185 mmHg a/nebo TKd > 110 mmHg)
• vnitřní krvácení nebo krvácivá diatéza
• trombocytopenie < 100 000
• podávání heparinu v posledních 48 h a prodloužení APTT nad horní limit normy
• probíhající terapie AVK a INR > 1,7
• probíhající léčba přímými inhibitory trombinu nebo inhibitory faktoru Xa a zvýšení citlivých laboratorních testů (APTT, INR, trombinový čas, trombocytemie, relevantní testy aktivity faktoru Xa)
• hypoglykemie < 2,7 mmol/l
• známky časných ischemických změn ve více než třetině povodí ACM na CT mozku
Relativní kontraindikace
•malý neurologický deficit /NIHSS < 4 body) nebo rychlá spontánní úprava deficitu
•těhotenství
•epileptický záchvat s pozáchvatovým neurologickým deficitem
•závažná operace nebo úraz v posledních 2 týdnech
•krvácení do GIT nebo močového traktu v posledních 3 týdnech
•aktuální infarkt myokardu v posledních 3 měsících

Převzato z: Štětkářová a kol., 2015

c) Chirurgická léčba

- *Karotická endarterektomie (CEA)* – indikací k provedení je 70-99 % stenóza *a. carotis internae* s realizací zákroku do 3–5 hodin od prvních příznaků onemocnění (Kalvach, 2005). Ambler (2006) této metodě přisuzuje preventivní význam a využití indikuje u pacientů s mírnou klinickou symptomatologií – po TIA, RIND, popřípadě po malém iktu.
- *Perkutánní transluminální angioplastika* – využívá se balónkové dilatace stenotického lumina a zavedení stentu intravaskulární katetrizační metodou. (Kalvach, 2005).

- *Dekompresivní kraniotomie* – indikovaná v případech expanzivně se chovajících malacií s nápadným perifokálním edémem (Ambler, 2006).

d) Specializovaná léčba – zahrnuje především rehabilitační péči uskutečňovanou fyzioterapeuty, ergoterapeuty, logopedy či také péči psychologa.

1.1.11 Terapie chronického stádia ischemické CMP

Odvíjí se především od zbytkového neurologického deficitu, představovaného především poruchou hybnosti (spastická hemiparéza), řeči (afázie či dysartrie), ne vždy přítomnými závratěmi a v neposlední řadě také poruchou rovnováhy. Ke zlepšení funkčního stavu dochází v horizontu 3 až 6 měsíců. Až po uplynutí této doby posuzujeme zbytkový deficit (Ambler, 2006).

1.1.12 Prevence

1.1.12.1 Primární prevence

Cílem je včasná detekce rizikových faktorů a jejich následné ovlivnění, čímž se snažíme předejít vzniku iktu. Nezbytnou součástí primární prevence je změna životního stylu (omezení/eliminace nadměrné spotřeby alkoholu, kouření, stresu) a přehodnocení nepříznivých stravovacích návyků, především konzumace jídel bohatých na nasycené tuky a s vysokým obsahem soli. Vhodné je zařazení pravidelné fyzické aktivity, v případě obezity je nutná redukce váhy. Dále je pacienty nutné edukovat o varovných příznacích a při jejich suspekci okamžitě přivolat rychlou záchrannou službu.

Podstatná je také diagnostika a terapie hypertenze, diabetu mellitu, dyslipidémie a dalších vaskulárních rizikových faktorů.

U některých pacientů je indikována antiagregační terapie s využitím ASA, popřípadě antikoagulační terapie (Novotová, Herle, 2012).

1.1.12.2 Sekundární prevence

Pacienti po prodělaném iktu spadají do skupiny s vyšším rizikem recidiv iktů, jímž se snažíme vyvarovat prostřednictvím sekundární prevence. Tomuto účelu odpovídají režimová a dietní opatření popsaná výše (Kalita, 2006).

Dle Štětkářové (2015) je terapie v chronickém stádiu CMP shodná s medikamentózní sekundární prevencí a sestává z:

- Antiagregační léčba – ASA, clopidogrel, popřípadě duální antiagregační léčba kombinací obou jmenovaných léčiv.
- Antikoagulační léčba – je indikována dlouhodobě při průkazu kardioembolizačního zdroje iktů, využívá se antagonistů vitamínu K, zejména warfarin.
- Antihypertenzní léčba – používají se antihypertenziva ze skupiny diuretik thiazidového typu, betablokátorů, ACE inhibitorů a dalších.
- Hypolipidemická léčba statiny indikovaná u pacientů po prodělaném iktu aterotrombotického původu.

1.1.13 Prognóza

Vývoj zdravotního stavu pacienta po iktu závisí na mnoha faktorech. Největší riziko úmrtí představuje období bezprostředně po iktu a měsíc po něm. Úprava vzniklého neurologického deficitu může trvat až tři roky, přičemž k největší úpravě dochází zpravidla v prvních měsících od iktu. „Mladší osoby se v průměru zotavují rychleji“ (Kejklíčková, 2011). Horší prognózu mají:

- pacienti se vzniklou hemiplegií v důsledku iktu, v těchto případech mnohdy nedochází k úplné úpravě vzniklého deficitu.
- pacienti s dalšími onemocněními či přidruženými zdravotními komplikacemi, jedná se zejména o srdeční slabost, cukrovku, narušenou funkci ledvin či jater a demencí.

Schopnosti pozbyté v důsledku iktu se částečně nebo úplně obnovují u třetiny pacientů, díky čemuž se pacienti mohou navrátit ke způsobu života a činnostem, kterých byli schopni před vznikem CMP. Přibližně 70 % osob které přežili rok od iktu jsou nezávislé v ADL (Kejklíčková, 2011).

1.2 Speciální část

1.2.1 Komplexní léčebná rehabilitace onemocnění

Pojem rehabilitace v minulosti nabýval širokého významu. Prvním státem, který tento pojem začal používat a zmínil ho i v legislativě během první světové války byly Spojené státy americké. Tehdejší snahou bylo dopomoci vojákům s těžkými zdravotními následky z války k návratu do aktivního života. Na Evropském kontinentu se pojmu rehabilitace začalo užívat až po druhé světové válce. Od té doby vznikla řada definic, které v roce 1969 jednotně sjednotila WHO definicí: „Kombinované a koordinované využití lékařských, sociálních, výchovných a pracovních prostředků pro výcvik nebo znovuzískání co možná nejvyššího stupně funkční schopnosti“ (Kolář, 2009).

V současné době se pro rehabilitaci zdravotně postižených osob (dále jen ZPO) užívá pojmu koordinovaná či ucelená rehabilitace, což dle Bruthansové a Jeřábkové (2012) představuje vzájemně provázaný proces, jehož hlavním cílem je co nejvíce minimalizovat důsledky postižení jedince. Ucelená rehabilitace by měla být zahájena co nejdříve, a to formou konzistentního nepřerušovaného procesu využívající primárně léčebné rehabilitace, dále sociální, pedagogické a pracovní rehabilitace (Bruthansová, Jeřábková, 2012, Kolář, 2009). Rehabilitační lékař, fyzioterapeut, ergoterapeut, psycholog, sociální pracovník, ale v případě potřeby mnohdy také logoped či speciální pedagog dohromady utvářejí rehabilitační tým pracovníků zajišťující rehabilitační péči.

Léčebná rehabilitace sestává z komplexu rehabilitačních, diagnostických, terapeutických a organizačních opatření vedoucích k maximální funkční zdatnosti pacienta. V případě jejího včasného zahájení dosáhne až třetina pacientů původní kvality života, bez nutnosti absolvování dalších složek ucelené rehabilitace (Kolář, 2009).

Sociální rehabilitací ZPO usilujeme o jejich maximální možnou resocializaci. Toho docílíme rozvojem poškozených dovedností směřujících k samostatnosti a soběstačnosti těchto osob (Bruthansová, Jeřábková, 2012, Kolář, 2009).

Pedagogickou rehabilitací rozumíme odstranění překážek omezující ZPO v přístupu ke vzdělání. Současně se zaměřuje na dosažení nejvyššího stupně vzdělání, čímž napomáhá resocializaci ZPO (Kolář, 2009; Švestková, 2017).

Zapojení ZPO do procesu pracovní rehabilitace předchází ergodiagnostika, která se využívá pro stanovení aktuálního zbytkového pracovního potenciálu ZPO , především osob ze skupiny v produktivním věku. Na základě těchto výsledků rehabilitační tým vyhodnocuje

psychosenzomotorický potenciál k zaměstnání a doporučuje vhodné pomůcky k činnostem v práci (Švestková, 2017).

1.2.2 Mezinárodní klasifikace funkčních schopností, disability a zdraví (MKF)

MKF byla roku 2001 akceptována World Health Assembly (WHA) a téhož roku byla publikována WHO, čímž se stala jednotným systémem klasifikace funkčních schopností, disability a zdraví v Evropské unii.

Podstatou bylo rozlišení etiologie diagnóz od funkčních diagnóz neboli následků, které se mohou shodovat, i přes odlišnou etiologii onemocnění. K tomuto účelu vznikl řetězec: *disease (nemoc) – impairment (porucha) – disability (aktivita) – handicap (znevýhodnění)*, přičemž důraz byl kladen na výběr nejobjektivnějších a nejsrozumitelnějších definic jednotlivých pojmů (Kolář, 2009; Švestková, 2017).

- Nemoc se na úrovni organismu manifestuje funkční poruchou.
- Porucha *(impairment)* je definována jako abnormalita anatomických struktur či ztráta psychických a fyziologických funkcí, která může být trvalá či dočasná.
- Postupně tak dochází k omezování aktivity a výkonu, ať již na úrovni osobnosti či prostředí, což se projevuje rozvojem *disability*.
- Označením *handicap* pak rozumíme dopad na společenské uplatnění těchto osob (Kolář, 2009).

V současné době se pojem *handicap* nahrazuje společensky přijatelnějším výrazem *participation* neboli participace. Tento pojem vyjadřuje míru, jakou se patřičná osoba zapojuje do nejrůznějších životních situací s ohledem na její poruchu a zdravotní problémy (Kolář, 2009; Švestková, 2017). MKF se stala vůdčí pomůckou při zavádění rehabilitace (Kolář, 2009).

1.2.3 Testování

Běžnou součástí neurorehabilitace je také samotné testování pacienta během vstupního i výstupního vyšetření. Testováním se hodnotí fyzický a duševní potenciál pacienta, zejména jeho pohybové schopnosti. V praxi se využívá standardizovaných testů, pro které je charakteristická validita, reliabilita, senzitivita a specificita (Vaňásková, 2006). Na základě výsledků testů sestavujeme individuální rehabilitační program, výsledky však rovněž determinují funkční potenciál pacienta i jeho funkční prognózu. Porovnáním výsledků ze vstupního a výstupního testování stanovíme efektivitu rehabilitační léčby (Tarasová, 2008;

Vaňásková, 2006). V důsledku různých oblastí testování se testy rozdělují do mnoha kategorií, z nichž uvádím kategorie mající význam pro tuto práci.

1.2.3.1 Hodnocení postižení motorických funkcí

Základem je kineziologický rozbor, který vymezí motorické poruchy, jejichž závažnost je popisována testováním. Běžně používaným testem je *Chedoke-McMaster Hemiplegia Assessment* vytvořený rehabilitačním centrem v Kanadě. Test je vhodný k hodnocení stavu vědomí, kvality citlivosti, postižení končetin, bolesti, rovnováhy a celkové hybnosti zejména u osob s hemiplegií. Jednotlivá postižení se vyhodnocují na základě sedmibodové škály s popisem dané funkce.

Další možností je *Rivermeadské posouzení motoriky*. Tuto metodu využívají lékaři pracující v ČR převážně v rámci klinických studií. Hodnotí celkovou motoriku, mobilitu na lůžku a také vertikalizaci včetně chůze (Ehler, 2015).

1.2.3.2 Hodnocení psychického stavu

K testování se užívá *test Mini – Mental State Examination* (dále jen MMSE) zaměřený na vyšetření orientace, krátkodobé paměti, pozornosti, výbavnosti slov či pochopení a provedení verbálních i psaných instrukcí. Tímto jednoduchým a rychlým testem se ověřuje schopnost pacienta porozumět a zapamatovat si nové úkoly, z čehož vyplývá informace o omezení aktivní spolupráce při terapii.

1.2.3.3 Testování aktivity (disability), testy funkční soběstačnosti

V neurorehabilitaci se pro hodnocení mobility a soběstačnosti běžně používá *Barthel index* (BI) a *test funkční soběstačnosti* (Functional Independece Measure – FIM). BI hodnotí deset činností, zaměřených na sebeobsluhu ve všedních činnostech denního života (Activities of Daily Living – ADL), vegetativní funkce, přesuny z lůžka i chůzi. Činnosti jsou bodově ohodnoceny ve skocích po pěti, kdy maximální možné dosažené skóre čítá 100 bodů a značí nezávislost v ADL. Systém bodového hodnocení také přibližuje nutnost asistence u testovaných činností, míru asistence ovšem blíže nespecifikuje (Ehler, 2015; Reif, 2011).

FIM test je rozdělen do dvou částí. První část se zaměřuje na schopnosti lokomoce a ADL a vychází z BI. Druhá část je doplněna o vyšetření kognitivních funkcí, především schopností komunikace a sociálních aspektů života. Celý test je složen z 18 činností, rozdělených do 6 kategorií. Každá činnost se hodnotí na rozdíl od BI na základě sedmibodové škály, která

vyjadřuje i míru asistence u testovaných činností. 7 bodů značí plnou soběstačnost a 1 bod znamená úplnou pomoc (pacient se v činnosti zapojí méně než 25%). Oproti jiným testům je zmíněný bodový systém výrazně citlivější, čímž tak umožňuje detekci menších funkčních změn. Maximální možné dosažené skóre je 126 bodů (Vaňásková 2005; Vaňásková 2006).

NIHSS (*National Institute of Health Stroke Scale*) je standardizovaným neurologickým vyšetřením popisující aktuální neurotopický deficit. Škála hodnotí 15 složek, a v případě provedení v prvních šesti hodinách od vzniku iktu je statisticky významným prediktorem výsledného stavu nemocného za 7 dní, i 3 měsíce po iktu (Reif, 2011).

Další možností testování s poměrně krátkou dobou provedení je *škála disability* (Disability Assessment Scale). Test se skládá ze čtyř oblastí, z nichž první tři hodnotí pacienta v ADL (polohování končetin, hygiena a oblékání) a čtvrtá charakterizuje pacientovu bolest a dyskomfort. „Také do určité míry odráží i zátěž osoby pečující o nemocného se spasticitou (caregiver)“ (Ehler, 2015).

1.2.3.4 Hodnocení kvality života

Dotazník kvality života SQUALA (*Subjective QUAlity of life Analysis*) zahrnuje 23 oblastí života, které pacient posuzuje sám na sobě. Kvalita života se vyhodnocuje vymezením rozdílu mezi přáním a očekáváním nemocného na jedné straně a jeho současnou skutečnou situací na straně druhé, přičemž bere v potaz jeho osobní hierarchie hodnot. Subjektivita dotazníku spočívá ve zjištění spokojenosti nemocného v určité oblasti, s ohledem na důležitost oblasti pro nemocného (Švestková, Angerová, 2010).

Test *Craig Handicap Assessement Reportig Technique* (CHART) se realizuje formou rozhovoru, byla prokázána jeho značná spolehlivost, validita a senzitivita.

Short Form-36 (SF–36) je vyplněn na základě sebereflexe nemocného zahrnující vlastní zdraví a fyzický stav. Dotazy jsou rozděleny do následujících oblastí: orientace, mobilita, fyzická závislost, ekonomická soběstačnost, zaměstnání a sociální interakce.

Rankin Scale je globálně využívaný stručný test handicapu po CMP (Vaňásková, 2006).

1.2.3.5 Modifikovaná Asworthova škála

Vychází z původní Aswothovy škály, která byla pro citlivější hodnocení spasticity rozšířena o stupeň 1+ (viz přiložená škála uvedená v tab. 5 níže v textu). Hodnotí se na základě rychle provedeného pasivního protažení svalu. Při testování je nutno hodnotit první provedení testu,

protože jeho opakováním dochází k následnému poklesu hypertonu vyšetřovaného svalu a pohyb je volnější (Ehler, 2015).

Tab. 5 Modifikovaná Asworthova škála

Stupeň	Klinický nález
0	Žádný vzestup svalového tonu
1	Lehký vzestup svalového tonu (zadrhnutí a uvolnění, minimální odpor ke konci pohybu)
1+	Lehký vzestup svalového tonu (zadrhnutí a uvolnění během necelé poloviny rozsahu pohybu)
2	Výraznější vzestup svalového tonu během celého rozsahu pohybu; pohyb je snadný
3	Výrazný vzestup svalového tonu, pohyb je obtížný
4	Postižená část je ztuhlá do flexe i do extenze

Převzato z: Štětkářová et al., 2012

1.2.4 Rehabilitace pacientů po iktu v závislosti na fázi onemocnění

Sestavený individuální rehabilitační program by neměl opomenout žádnou z neurologických poruch vyjádřených u pacienta. Rehabilitační plán se sestavuje na základě hodnocení posturálního svalového tonu, posturálních a pohybových vzorů a funkčních dovedností. Rovněž se zohledňuje vývojové stádium CMP, které Kolář (2009) rozděluje na

- akutní neboli tzv. pseudochabé stádium – vyznačující se svalovou hypotonií
- subakutní stádium – charakteristické rozvojem a převahou spasticity
- stádium relativní úpravy – dochází k pozitivní úpravě zdravotního stavu
- chronické stádium – nadále již nedochází ke zlepšování zdravotního stavu

a tvrdí, že se jednotlivá stádia vzájemně prolínají, přičemž u každého z nich je nutné zvolit odlišných fyzioterapeutických přístupů.

Akutní stádium obvykle trvá několik dní či týdnů a pro pacienty v tomto stádiu je charakteristická svalová slabost, snížený svalový tonus se současnou ztrátou stability. Stejnostranné končetiny postižené hemiparézou jsou ochablé, neschopné pohybu proti

gravitaci. V důsledku imobility pacienta na lůžku během tohoto období nabývá primárního významu rehabilitační ošetřovatelství. Zdravotní sestry své úsilí věnují péči o trofiku kůže, polohováním zajišťují prevenci před rozvojem dekubitů, muskuloskeletálních deformit a oběhových problémů. Rovněž se potýkají se sfinkterovými poruchami.

Během tohoto stádia je vhodné zacílit rehabilitaci na trénink reflexních posturálních mechanismů. K tomuto účelu se osvědčila Vojtova reflexní lokomoce, jejíž aplikací dosahujeme pozitivního ovlivnění abnormálního svalového tonu rovněž jako rozvoje stereognostických funkcí (Kolář, 2009). Vojtova metoda se rovněž uplatňuje při obnově správného stereotypu dýchání (Adamčová, 2010; Kolář, 2009). Reflexní posturální mechanismy ovlivňujeme také aproximací kloubů, nácvikem správného držení těla, asistovanými aktivními i pasivními pohyby prováděnými v antispastických vzorcích. Dále zařazujeme nácvik přetáčení na postižený i na zdravý bok. Aktivního pohybu využíváme při nacvičování bridgingu a rotace pánve, přičemž zvládnutí těchto cviků je podmínkou pro vertikalizaci a nácvik stabilní chůze v následujících fázích rehabilitace (Kolář, 2009).

Po uplynutí přibližně 1 až 2 týdnů od vzniku iktu dochází k překlenutí nemocného z akutního do subakutního stádia (Vaňásková, 2006). Celkový i neurologický stav pacienta je už normalizován a základem pro jeho aktivní zapojení do rehabilitace je dostatečná kognitivní kapacita doplněna o schopnost fyzické zátěže. U pacientů je narušeno tělesné schéma, vlivem kterého pracují i končetiny zdravé strany jiným způsobem. Rozvíjí se spasticita typická pro toto období, s predispozicí na flexorech HKK a extenzorech DKK (Adamčová, 2010; Kolář, 2009).

Pro nácvik aktivní hybnosti, ovlivnění spasticity a obnovu pohybových vzorců se využívá specifických facilitačních technik (zmíněny v textu níže). Dle Adamčové (2010) je v tomto období vhodné užití pneumatických dlah, přičemž jejich aplikace v antispastických vzorcích napomáhá lepšímu polohovacímu a dlahovacímu efektu.

Rehabilitaci dále cílíme na obnovu aktivní dynamické stabilizace trupu, která je nezbytná pro nácvik vertikalizace na všech úrovních (Adamčová, 2010; Vaňásková, 2006). Vertikalizaci zahajujeme posazováním pacienta na lůžko a striktně dbáme na postavení hlavy v prodloužení ose páteře. Nabude-li pacient stability v sedu, pokračujeme nácvikem přesunů na židli a posazováním, dále pak vertikalizací do stoje u lehátka. Tréninku chůze předchází obnova stability kolenního kloubu a schopnost izolované dorzální flexe postižené končetiny.

Během následujících týdnů dochází buďto ke zlepšení zdravotního stavu pacienta, čímž se dostává do stádia relativní úpravy, nebo dojde ke stagnaci příznivého vývoje zdravotního stavu pacienta a přechází do stádia chronicity (Kolář, 2009).

Ve stádiu relativní úpravy dochází k normalizaci neurologického deficitu, pacienti jsou schopni lépe ovládat postiženou ruku a pozorujeme i zlepšení chůze. Spasticita ustupuje, ale i nadále brání v cílených pohybech v jednotlivých segmentech HKK i DKK, které se dohromady s trupem pohybují jako jeden celek.

Součástí rehabilitace je nácvik jemnějších pohybů, zejména akrálních částí končetin, nezávisle na poloze a pohybech v kořenových kloubech končetin. Při terapii je rovněž kladen důraz na potlačení patologických pohybových vzorců. Na HKK cvičení cílíme na obnovu jemné motoriky ruky, především opozice palce. Na DKK zaměřujeme trénink na provedení plantární a dorzální flexe nohy i prstů. (Kolář, 2009).

Dle Adamčové (2010) je v hlavním cílem tohoto období maximální sociální integrace pacientů, dále obnova sociálních kontaktů a řešení každodenních problémů plynoucích z povahy postižení pacienta.

V chronickém stádiu je na pacientech vyjádřen reziduální deficit, k jehož úpravě již nedochází. Pro pacienty je charakteristická fixace špatných pohybových a posturálních vzorů, aktivního pohybu dosahují prostřednictvím tonických reflexních synergií. Ve statické poloze ve stoji na pacientech pozorujeme oporu zdravé ruky o hůl či jinou pomůcku, opora o postiženou DKK je nižší. Při chůzi je patrná elevace pánve, cirkumdukce postižené DK s rekurvací v kolenním kloubu zejména ve stojné fázi. Na postižené HK nalézáme její držení u těla doplněnou o flexi v lokti, zápěstí a ruce. Vzniklá svalová dysbalance ramenního pletence utváří základ pro subluxaci ramenního kloubu, v případě kterého by došlo k omezení rozsahu pohybů s pravděpodobným následným rozvojem syndromu bolestivého ramene (Kolář, 2009; Papoušek, 2010).

1.2.5 Komplikace omezující reedukaci hybnosti

Mimo primární komplikaci v podobě spasticity, se během rehabilitace mohou projevit další komplikace omezující reedukaci hybnosti. Jedná se hlavně o bolestivé rameno, nestabilní koleno či oslabení skupiny peroneálních svalů (Papoušek, 2010).

Po stádiu iniciální chabé parézy dochází k postupné změně stavu v čase do stadia rozvíjející se spasticity. *Spasticita* je stav, který popisujeme jako zvýšení tonického napínacího reflexu závislého na rychlosti provedení pasivního napínacího reflexu. Současně jsou v důsledku hyperexcitability napínacího reflexu zvýšené i šlachové reflexy (Kolář, 2009; Vaňásková, 2006). Kolář (2009) na základě dosavadních znalostí tvrdí, že spasticita vzniká v důsledku

poruchy inhibičních funkcí mozku, na čemž se částečně podílí zvýšená dráždivost γ-motoneuronů, jež mění citlivost svalových vřetének. U pacientů po iktu je tedy narušena synchronní aktivita mezi skupinami svalů s antagonistickou funkcí (Váňásková, 2006). Mimo zvýšené svalové napětí a hyperreflexii jsou přítomny také spastické extenční i flekční jevy (Kolář, 2009).

Pro spasticitu je typický výskyt na flexorech HKK a extenzorech DKK, což se u pacientů projevuje jako Wernickeovo-Mannovo držení, viz kapitola Klasifikace cévních mozkových příhod (Papoušek, 2010). Mimo abnormální postavení končetin k projevům spasticity řadíme snížení svalové síly a maximálního rozsahu pohybů cílené motoriky. Pacienti nejsou rovněž schopni cílené a koordinované motoriky, ve snaze o provedení izolovaných pohybů se objevují dystonické ataky (Kolář, 2009).

K terapii spasticity využíváme speciální fyzioterapeutické metody (zmíněny v textu níže), dále pak antispastické polohování či polohovací dlahy. Vedle pohybové terapie využíváme i medikamentózních terapií (Lippertová-Grünerová, 2015; Papoušek, 2010; Vaňásková, 2006). Dnešním trendem v medikamentózní terapii je aplikace botulotoxinu do spastických svalů. Efekt se dostavuje do několika dní od aplikace a v průměru vydrží po dobu 3—4 měsíců (Ehler, 2001).

Riziko rozvoje stavu bolestivého ramene komplikující rehabilitaci je až u 30 % pacientů. Vzniká v důsledku svalové nerovnováhy svalů proximální části paže a ramene (Lippertová-Grünerová, 2015). Dochází tedy k oslabení svalů stabilizující rameno – *m. supraspinatus, m. infraspinats et m. deltoideus*, kdy jiné svalové skupiny zvyšují zátěž ramenního pouzdra spasticitou. Celkově je rameno ohrožováno mikrotraumatizací, která se může projevit až jeho subluxací. Charakteristickými průvodními symptomy jsou bolestivost ramene a otok ruky (Lippertová-Grünerová, 2015). K prevenci bolestivého ramene se dříve užívalo závěsu končetiny v šátku, čímž jsme u pacientů podporovaly fixaci patologických vzorů za současného zvyšování spasticity HK. Nyní se k prevenci deprese ramena využívá různých pomůcek, jako např. podpažní váleček či ramenní ortéza.

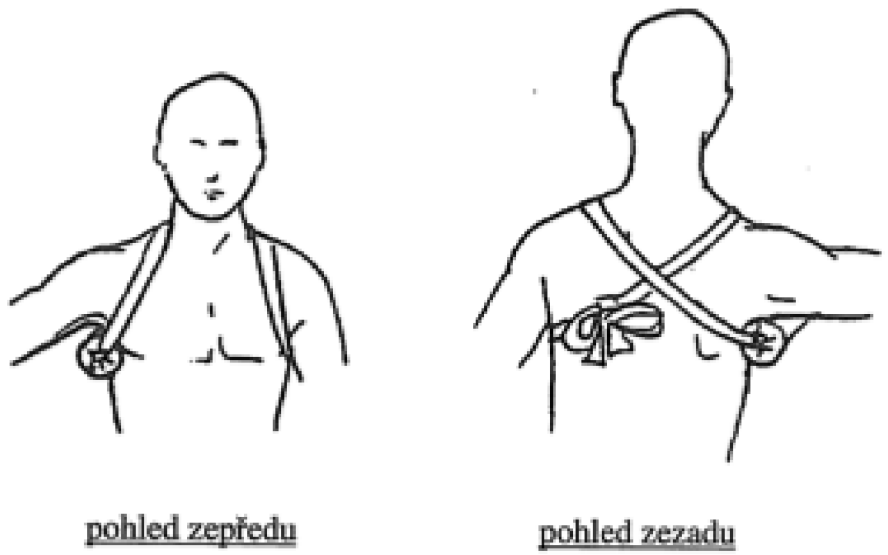

Obr. 4 Podpažní váleček
Převzato z: Carraro, 2002

Při přítomnosti nestabilního kolena se výrazně znesnadňuje nácvik mobility. Pacient vlivem oslabeného *m. quadriceps femoris* není schopen udržet uzamčený kolenní kloub. Během chůze dochází k podklesávání paretické dolní končetiny, což se snaží kompenzovat rekurvací kolene. Pro nácvik mobility je vhodné využít kolenních ortéz.

Pacientova špička nohy, v případě oslabení extenzorů ventrální strany bérce, má tendenci přepadávat plantárně. Při chůzi se pak toto oslabení může projevit zakopáváním pacientů o jejich špičky, což se snaží kompenzovat patologickým pohybovým vzorem – cirkumdukcí. K terapii se využívá perineálních dlah i pásek, může se využít i perineálních stimulátorů (Papoušek, 2010).

1.2.6 Léčebná tělesná výchova

1.2.6.1 Polohování a přístup k pacientovi

Právě v úvodní fázi péče o pacienta zaujímá výsadní postavení jejich správně aplikované polohování. Ztráta hybnosti je obvykle provázena i senzorickým deficitem, který se prohlubuje při nevhodné multisenzorické stimulaci (např. pro pacienta nepříjemná poloha). Polohováním tak usilujeme nejen o prevenci v rozvoji muskuloskeletálních deformit, dekubitů a oběhových problémů, nýbrž i o zdroj fyziologických informací pro CNS a podporu poznávání a uvědomování si postižené strany (Adamčová, 2010; Carraro, 2002; Kolář, 2009).

Od počátku hospitalizace k pacientovi přistupujeme z postižené strany. Rovněž všechny stimuly v podobě ošetřování, manipulace, návštěv přicházejí z postižené strany, čímž je facilitována rotace hlavy na stranu postižení (Carraro, 2002). Nábytek, obvykle v podobě nočního, stolku který pacient využívá v pokoji kde je hospitalizován, je taktéž umístěn na postižené straně. Pacienta edukujeme, jak si z něj podávat předměty zdravou rukou za současného zapření se loktem postižené strany do lehátka, čímž je facilitováno posazování (Adamčová, 2010; Carraro, 2002). Při manipulaci s hypotonickým ramenním pletencem dbáme na vyšší opatrnost, snažíme se předcházet veškerým mikrotramatům a subluxacím (Adamčová, 2010). Při přesunech či změnách poloh netaháme za distální část postižené HK pacienta a HK musí být podporována v proximálním i distálním úseku (Adamčová, 2010; Carraro, 2002).

Zásady polohování

S polohováním začínáme co nejdříve s následnou frekvencí 2—3 hodiny i během noci. K dosažení požadovaných poloh užíváme speciálních polohovacích pomůcek, vhodné je i užití klasických polštářů. Důraz je kladen na polohování končetin v antispastických vzorcích a každá poloha musí být stabilní, neboť jakákoliv nestabilní poloha provokuje spasticitu. Současně dbáme na funkční centraci kloubů, zejména ramenního a kyčelního kloubu. Akra končetin nepolohujeme, je nutné zachovat jejich funkčnost (Adamčová, 2010; Kolář, 2009).

Poloha na zádech

V této poloze podkládáme pacientovo postižené rameno polštářem tak, abychom dosáhli požadované zevní rotace paže a protrakce ramene. Postižená horní končetina je extendována v lokti i zápěstí a předloktí je nastaveno do mírné supinace (Kolář, 2009). Do rukou nic nevkládáme a dbáme na její funkční postavení, tedy flekční držení s mírnou dorzální flexí zápěstí a radiální dukcí (Adamčová, 2010). Na straně postižení vkládáme pod pánev a stehno pacienta polštář pro prevenci přepadávání DK do zevní rotace a retrakce pánve. Semiflexi kolena zajistíme dalším polštářem umístěným pod koleno (Carraro, 2002; Kolář, 2009). Opory nohy vedoucí k požadované dorzální flexi jsou kontraproduktivní, neboť provokují spasticitu plantárních flexorů (Adamčová, 2010; Kolář, 2009). Dle Koláře (2009) bychom této polohy měli užívat co nejméně, protože zvyšuje extenční spasticitu na DK.

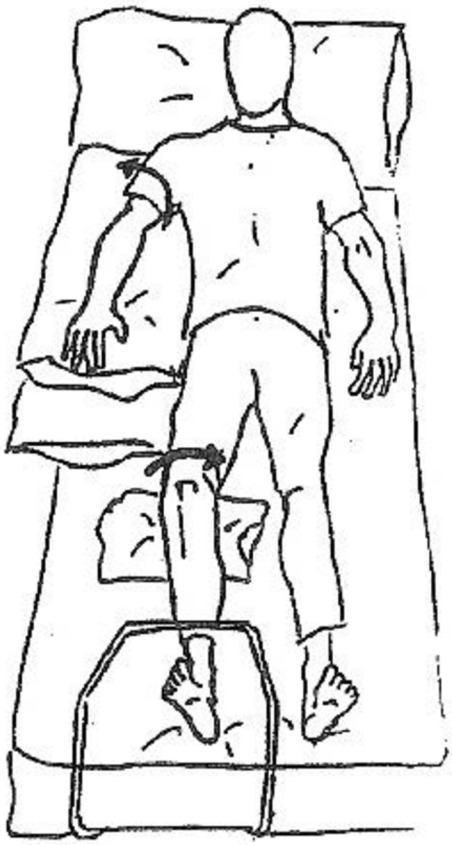

Obr. 5 Poloha na zádech
Převzato z: Carraro, 2002

Poloha vleže na zdravém boku

Pacient leží na zdravém boku mírně přetočen na břicho. Postižená HK je flektována v rameni a před tělem je podložena polštářem tak, aby bylo rameno v protrakci. Loket, zápěstí i prsty jsou v extenzi. Postižená DK flektovaná v kyčli i koleni je podložená polštářem tak, aby vzhledem k rotaci v kyčelním kloubu zaujímala neutrální postavení.

Obr. 6 Poloha na boku na zdravé straně
Převzato z: Carraro, 2002

Poloha vleže na postiženém boku

Na rozdíl od předešlé polohy je pacient lehce přetočen na záda, která jsou podložena polštářem. Postižené rameno je v protrakci, čímž zabraňujeme rozvoji bolestivého ramene, které by se mohlo projevit při jeho zatížení. HK je extendována v lokti, předloktí je nastaveno do supince, otevřená ruka tedy směřuje ke stropu a zápěstí i s prsty jsou v extenzi. Stejnostranná DK leží na lehátku v extenzi v kyčelním kloubu se semiflexí v kloubu kolenním. Nakročením zdravé DK dosahujeme požadované flexe v kyčli i koleni a v této poloze ji před tělem podkládáme polštářem (Carraro, 2002; Kolář, 2009; Sekyrová, 2002).

Obr. 7 Poloha na boku na postižené straně
Převzato z: Carraro, 2002

Dle Adamčové (2010) polohy na boku významnou mírou přispívají k inhibici spasticity za současné stimulace rovnovážných reakcí pacienta.

Poloha na břiše

Dle Carrara (2002) dosahujeme prostřednictvím této polohy facilitace a posílení extenzorových vzorů na HKK a flexe DKK. Pro geriatrické pacienty a pacienty se srdečními probléme je nevhodná. Do této polohy nenastavujeme ani pacienty s omezením v kloubech (především v ramenním kloubu) a svalovými kontrakturami. Pacient leží na břiše s hlavou otočenou k nepostižené straně, postižená HK je extendována v rameni, lokti, zápěstí i prstech a

je položena na lehátku před hlavu pacienta. Zdravá DK je v kyčli mírně flektována, na rozdíl od postižené DK, která je v kyčli extendována. Semiflexe v koleni postižené DK je zajištěna polštářem vloženým pod holeň, který současně brání plantární flexi nohy (Carraro, 2002).

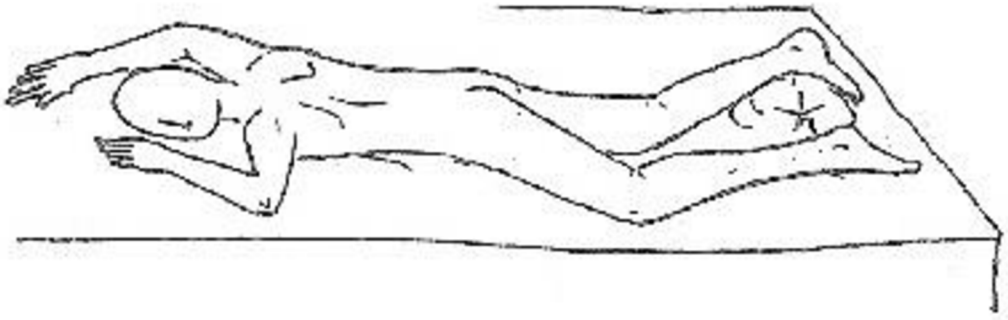

Obr. 8 Poloha na břiše
Převzato z: Carraro, 2002

1.2.6.2 Pasivní pohyby

S prováděním pasivních pohybů začínáme co nejdříve a soustředíme se primárně na pohyby omezené spasticitou. Pohyb je veden pomalu, šetrně a do fyziologických rozsahů daných kloubů (respektujeme možnosti pacienta), při pohybu dbáme rovněž na správnou fixaci segmentů. Hlavní význam pasivních pohybů tkví v udržování fyziologické délky měkkých tkání a hybnosti kloubů, zajištění proprioceptivních stimulů a také ve zlepšení trofiky kloubů (Adamčová, 2010; Dvořák, 2003; Klusoňová – Pitnerová, 2014; Sekyrová, 2002).

Na HK v rameni cvičíme zevní rotaci, abdukci a flexi, neopomínáme ani na pasivní pohyby lopatky. V lokti nacvičujeme extenzi, dále supinaci předloktí a extenzi zápěstí. Neopomineme cvičení prstů do extenze, ani abdukci palce včetně metakarpální kůstky. Preferovanými pohyby v kyčli jsou abdukce, flexe, extenze a vnitřní rotace. V kolenním kloubu pak flexe a v hlezenním kloubu dorzální flexe s everzí (Sekyrová, 2002).

Sekyrová (2002) dále tvrdí, že je výhodné užití pasivních pohybů v diagonálách vycházejících z metody proprioceptivní neuromuskulární facilitace (dále jen PNF), které jsou konkrétně u ramenního kloubu šetrnější. Podle metody PNF cvičíme několikrát denně a po zlepšení stavu pacienta ho edukujeme, jak pohyby s dopomocí zdravé ruky provádět správně samostatně.

1.2.6.3 Aktivní pohyby s dopomocí

Aktivním pohybem rozumíme pohyb, který pacient vykoná vlastní silou i vůlí, přičemž u těžce postižených pacientů je každý nepatrný pohyb velmi cenný (Klusoňová – Pitnerová, 2014). U hemiparetiků nabývá na významu aktivní cvičení s dopomocí. Jedná se o pohyb vykonávaný svaly pacienta, za současného působení zevní síly totožným směrem. Fyzioterapeut při pohybu pacienta napomáhá nejen svým manuálním tlakem, kontrolou pohybu a jeho mírnou regulací, ale i vedením pohybu, čímž ovlivňuje také rychlost, směr a plynulost pohybu. Pohyby s dopomocí využíváme u pacientů, kteří nemají dostatečně silné svaly pro samostatné provedení pohybu, či u těch pacientů, u kterých se porucha koordinace nahrazuje vedením. Vedený pohyb nachází uplatnění při reedukaci špatných pohybových stereotypů, ale i nácviku nových pohybů či ve facilitačních technikách (Dvořák, 2003).

1.2.6.4 Relaxace

Uplatnění relaxace nacházíme v eliminaci nadbytečného a nevhodného napětí, čímž dopomáháme k navození tělesného i duševního uvolnění pacienta (Klusoňová – Pitnerová, 2014). Relaxace je nedílnou součástí rehabilitačního procesu při obnově hybnosti pacientů a podle počtu zapojených svalů ji rozdělujeme na dva typy. Prvním typem je relaxace místní či také částečná, kdy jí usilujeme o relaxaci skupiny svalů provádějící pohyb. Předpokladem pro místní relaxaci je spolupracující pacient, který si uvědomuje rozdíl mezi svalovým napětím a uvolněním. Druhým typem, tedy celkovou relaxací, rozumíme globální snížení napětí muskulatury, což vede k současnému uvolnění duševní tenze (Dvořák, 2003). Pro navození celkové relaxace se v praxi užívá Jacobsonova metoda a Schultzův autogenní trénink (Haladová, 2003).

Jacobsonova metoda se zakládá na schopnosti rozeznat svalový stah od uvolnění, kterou se pacient učí jako první. Pokračujeme nácvikem relaxace s dechovými pohyby, kdy při výdechu dochází k většímu reflexnímu uvolnění. Při uvolňování postupujeme od malých svalových skupin k větším. Začínáme uvolňováním HKK a DKK, pokračujeme trupem, krkem a končíme uvolněním svalů obličeje (Haladová, 2003).

Schultzův autogenní trénink je psychoterapeutickou metodou k navození relaxace. Terapii vede nejlépe psychoterapeut, a to formou autosugestivního tréninku, kdy předpokladem k dosažení požadované relaxace je velmi dobře spolupracující pacient. Při terapii pacient leží v pohodlné poloze na zádech s podloženou hlavou a koleny. Terapeut pacientovi radí zavřít si oči, poté mu polohlasitě, ale sugestivně, doporučuje uvolnit svalstvo, počínaje HKK. O relaxaci

se můžeme přesvědčit, zvedneme-li pacientovu končetinu několik centimetrů nad lůžko a pustíme ji. Terapeut tento úkon doprovází slovy: končetina Vám spadne tak, jako kdyby Vám nepatřila. Při úplné relaxaci pacienta končetina dopadne volně na lůžko (Haladová, 2003).

1.2.6.5 Respirační fyzioterapie

Vlivem hemiparézy a imobility dochází k poruše mechaniky plicní ventilace, která se projevuje převahou břišního typu dýchání nad kostálním (Kolář, 2009). Mimo jiné k dalšímu snížení plicní ventilace přispívají všechny polohy vleže, neboť dochází k omezenému rozvíjení těch částí hrudníků, které jsou v kontaktu s lůžkem. Z těchto důvodů je důležité zařadit respirační gymnastiku do rehabilitačního programu pacienta (Klusoňová, Pitnerová, 2014).

U pacientů využíváme statické, lokalizované a dynamické dýchání. Během statické dechové gymnastiky se na pacienta klade důraz, aby vnímal svůj dech a při tom nedělal žádné další pohyby. Usilujeme o správnou techniku dýchání, kdy dechová vlna má směr distoproximální v nádechové i výdechové fázi dechového cyklu. Pro statickou gymnastiku využíváme poloh vleže na zádech, břichu, boku nebo také polohy v sedu. (Friedlová, 2005). Lokalizovaným dýcháním se snažíme prodýchat určité lokality, čímž se zvyšuje pohyblivost odpovídajících částí hrudníku či bránice (Dvořák, 2003). Dynamická dechová gymnastika sestává z cíleného propojení dechového cyklu s koordinovanými pohyby HKK a trupu. Základním pravidlem je vzdalování končetin od trupu během nádechu, a naopak jejich přiblížení k trupu během výdechu (Friedlová, 2005; Klusoňová, Pitnerová, 2014).

Friedlová (2007) v konceptu bazální stimulace doplňuje dechovou gymnastiku o masáž stimulující dýchání. K masáži je vhodné užít olej či pleťové mléko a provádíme ji na zádech pacienta, popřípadě na ventrální části trupu, v délce trvání alespoň 3—5 minut. Pro samotnou masáž je důležitá pohodlná pozice pacienta, nejčastěji volíme polohu v sedě s opřenými HKK. Terapeut svým soustavným dostatečným tlakem svých rukou provádí jednotlivé pohyby, přičemž nikdy nesmí oběma rukama ztratit kontakt s povrchem pacientova těla. Během masáže dochází k synchronizaci pacienta i terapeuta dechu, která dává vzniknout vzájemnému vztahu. Dosahujeme tedy zklidněného, pravidelného a prohloubeného dýchání, které pacientovi umožňuje duševní i tělesnou úlevu (Friedlová, 2007).

1.2.6.6 Nácvik postupné vertikalizace

Před zahájením nácviku vertikalizace pacienta je nutné do rehabilitačního programu zařadit cvik „bridging“ neboli most a také přesuny, které pacientovi dopomohou ke znovunabytí

mobility v rámci lůžka (Klusoňová, Pitnerová, 2014). Most je dle Carrara (2002) důležitým cvikem z hlediska obnovy kontrolovaného a funkčního pohybu pánve. Klusoňová a Pitnerová (2014) k této problematice dodávají, že: „Most je základem pro posun na lůžku. Posun je základem pro schopnost obrátit se. Obrácení je základ pro přechod do sedu."

Při nácviku mostu pacient leží na zádech s flektovanými DKK tak, že jsou chodidla položena pod koleny. Pacientovi HKK jsou složeny vedle těla, nebo jsou propleteny v předpažení. Pacient nadzvedá pánev a fyzioterapeut dopomáhá mírným tlakem na pacientovi kolena ve směru do lehátka a k jeho nohám—aproximací a druhou rukou může stimulovat postiženou stranu poklepáváním *(„tappingem")*. Zvednutou pánev pacienta můžeme využít i k přesunům, kdy se ji pacient snaží položit ke zvolené straně a fyzioterapeut může současným tahem za bedra dopomoci (Carraro, 2002; Klusoňová, Pitnerová, 2014).

V pozici na kraji lehátka má dostatek místa na lůžku pro nácvik přetáčení, které je pro pacienta složitější na zdravou stranu. Přetáčení na zdravou stranu předchází propletení rukou pacienta před tělem a flexe postižené DK, kterou se chodidlem zapře do lůžka. Následně pacient rotuje hlavu i obě ramena na stranu kam se chce přetočit a fyzioterapeut dopomáhá tahem za rameno a pánev ve směru přetočení (Carraro, 2002). Při přetáčení na postiženou stranu má pacient překříženou postiženou DK přes zdravou a postižená HK je položena na hrudníku. Fyzioterapeut při obratu dopomáhá v oblasti pánve a ramenního pletence (Klusoňová, Pitnerová, 2014).

První polohou, kterou s pacientem v rámci vertikalizace nacvičujeme je vysoký podepřený sed. Pacient sedí na lůžku, kdy za jeho záda umisťujeme polštáře tak, aby byl jeho trup ve vzpřímené poloze a nedocházelo ke kyfotizaci bederní páteře. Současně se snažíme zabránit laterální flexi trupu k postižené straně (Carraro, 2002; Klusoňová, Pitnerová, 2014). Carraro (2002) dodává, že váha těla pacienta by měla být rozložena na obou polovinách zadku rovnoměrně, přičemž HKK jsou položeny na stole před tělem, čímž dosahujeme postavení ramen v protrakci a zevní rotaci, se současnou extenzí v loktech i rukou. Setrvá-li pacient sám v této poloze alespoň 30 minut a pozorujeme-li částečnou aktivitu nebo udržení stability pomocí HKK, zahajujeme nácvik sedu s bérci spuštěnými přes okraj postele (Klusoňová, Pitnerová, 2014).

Sed na lůžku se spuštěnými bérci pacienta připravuje na přechod do sedu na židli a následnou vertikalizaci do stoje. Dbáme na ergonomii sedu a paretickou HK podkládáme polštáři. Pod nohy pacienta pokládáme stupínek, čímž jsou plosky pacienta exteroceptivně stimulovány. Zapřením se nohou do stupínku pak dosahujeme aproximace, a tedy i proprioceptivní stimulace. K dosažení sedu je preferovanou volbou posazení přes postiženou stranu, čímž zapojujeme

postiženou HK do tělesného schématu, která je takto facilitována (Adamčová, 2010; Klusoňová, Pitnerová, 2014). Při posazení přes postiženou stranu je pacient zrotován na postiženou stranu, bérce spustí z lůžka a zdravou HK se před hrudníkem zapře do lůžka. Fyzioterapeut, pokud to vyžaduje zdravotní stav pacienta, dopomáhá za stehno zdravé DK a rameno paretické HK. V případě posazení přes zdravou stranu leží pacient na zdravé straně s postiženou HK položenou přes hrudník. Zdravou DK dopomůže paretické DK ke kraji lehátka, spouští bérce a současně zvedá hlavu a vzpírá se na zdravé HK. Dopomáháme za rameno zdravé HK a stehno paretické DK (Carraro, 2002; Klusoňová, Pitnerová, 2014; Sekyrová, 2002).

Nácvik rovnováhy v sedu je rovněž důležitý. S pacientem primárně nacvičujeme rytmickou stabilizaci trupu, oporu o obě extendované HKK, přenášení váhy na nataženou HK zapřenou o lůžko. Zvládnutí střídavého přenášení váhy z jedné kyčle na druhou pacientovi umožňuje přesunutí pánve dopředu a dozadu (Carraro, 2002; Gúth, 2005).

Přesuny z lůžka do vozíku a naopak pacientovi umožňuje získat větší pohybovou nezávislost. Terapeut stojí před sedícím pacientem, svými HKK obejme pacientův trup a položí je na lopatky a koleny fixuje pacientova kolena. Pacientovi HKK objímají terapeutův krk. V této pozici terapeut přenáší své těžiště dozadu, přitahuje pacienta k sobě a zvedá ho ze sedu. Následnou rotací terapeutova těla pacienta přesunujeme do nachystaného vozíku na zdravé straně (Gůth, 2005). Je-li pro pacienta obtížné otočení, můžeme využít rotanu umístěnou pod nohy pacienta (Klusoňová, Pitnerová, 2014).

Vydrží-li pacient sedět na lůžku se spuštěnými bérci alespoň 15 minut bez ortostatických obtíží, zahajujeme nácvik stoje. Pacient si propletením prstů spojí ruce. Terapeut jednou rukou uchopí spojené ruce pacienta a druhou rukou napomáhá sesunutí pacienta z lůžka a opření jeho nohou o zem. Extenze kolenního kloubu pacienta je zajištěna protitlakem terapeutova kolena. Pacient přenáší těžiště dopředu, postupně zvedá hlavu, spojené HKK a napřimuje trup. Popsanou metodu postavování využijeme u schopnějších pacientů. Starším pacientům se při postavování dovolujeme přidržovat se čela lůžka či berle (Haladová, 2003; Sekyrová, 2002). „Postiženou stranu zajišťujeme extendovanou HK a tlakem na koleno“ (Sekyrová, 2002). Při vertikalizaci těžce postiženého pacienta je zapotřebí dvou fyzioterapeutů. Ve stoji s pacientem trénujeme přenášení váhy, přešlapování, později i rytmickou stabilizaci trupu. Prostřednictvím těchto cviků usilujeme o získání rovnováhy ve stoji (Sekyrová, 2002).

S nácvikem chůze začínáme, dosáhl-li pacient stability ve stoji. Nejprve je nutné naučit pacienta správnému stoji. Chodidla jsou vedle sebe a celou plochou spočívají na podlaze. Přes patu se přenáší váha celého těla, proto musíme zabránit nadzvednutí paty. K zatížení celé nohy

napomáhá terapeut mírným tlakem od kyčle směrem k patě (Carraro, 2002). K nácviku chůze je dle Sekyrové (2002) nejvhodnější užití bradel. Carraro (2002) dodává, že bradla musí být výškově nastavitelná, abychom dosáhli požadované extenze v loketních kloubech. Zprvu pacient provádí malé, ale stejně dlouhé kroky. Při reedukaci chůze dbáme na rovnoměrné zatěžování DKK a neméně důležitá je extenze v kyčelních kloubech na straně postižení. Naopak se snažíme vyvarovat abdukci postižené DK, tedy chůzi s cirkumdukcí. Chůzi s pacientem nacvičujeme do všech stran. Chůze dozadu zabezpečuje správnou reakci na hrozbu pádu, rovněž je důležitá pro posazování. Schopnost chůze do boku v podobě úkroků do stran pacientovi zajišťuje jistotu (Gúth, 2005; Sekyrová, 2002).

Chůzi po schodech zahajujeme, až pacient zvládne chůzi po rovném povrchu. Při nácviku pacient využívá zábradlí nebo berle. Začínáme chůzí do schodů. Pacienti se nejprve učí trojdobou chůzi do schodů. Chůze začíná vykročením zdravé DK, přisunuje postiženou DK a nakonec berle. Po zvládnutí do nácviku zařazujeme dvoudobou chůzi, opět začíná zdravou DK a následně přisunuje postiženou DK současně s berlemi. Chůze ze schodů začíná položením berlí na nižší schod, poté přisune postiženou DK a vzápětí i zdravou DK. Terapeut je během nácviku chůze do i ze schodů vždy pod pacientem (Haladová, 2003; Klusoňová, Pitnerová, 2014; Sekyrová, 2002).

1.2.7 Specifické facilitační techniky neurorehabilitace

1.2.7.1 Proprioceptivní neuromuskulární facilitace

Základy této dnes široce využívané metody vypracoval Dr. Herman a na jejím dalším vývoji se podíleli fyzioterapeutky Margaret Knott a Dorothy Voss. PNF či Kabatova metoda využívá aferentních impulsů z proprioreceptorů pohybového ústrojí (především svalových, šlachových a kloubních) k ovlivnění motorických neuronů předních rohů míšních. Současně jsou tyto míšní motoneurony ovlivňovány eferentními impulzy z mozkových center, které reagují na aferentní impulsy z exteroreceptorů taktilních, zrakových a sluchových (Pavlů, 2003).

Při terapii PNF je nutné vycházet z předpokladu, že mozek „myslí“ v pohybech, a ne v jednotlivých svalech (Kolář, 2009). Z tohoto důvodu tvoří pohybové vzorce základ PNF metody. Tyto vzorce jsou složeny z různých kombinací tří základních složek pohybu představovaných flexí či extenzí, abdukcí či addukcí a vnitřní nebo zevní rotací. Jsou tedy prováděny v diagonálním a rotačním směru, čímž napodobují základní pohyby ADL a pohyby ve sportu (Pavlů, 2003). Každé části těla přísluší dvě diagonály, přičemž každou z nich utváří dva pohybové vzorce, které jsou vzájemnými antagonisty. „Každý pohybový vzorec má navíc

hlavní flekční nebo extenční komponentu a tak jsou vytvořeny dva flekční a dva extenční pohybové vzorce pro každou část těla“ (Kolář, 2009).

Při terapii má zásadní význam taktilní stimulace, prostřednictvím které vedeme nejen pohyb pacienta, ale současně během pohybu vytváříme cílený odpor pro posílení svalstva (Lippertová-Grünerová, 2015). Dle Bastlové (2013) je pro taktilní stimulaci nejvýhodnější lumbrikální úchop, protože zabraňuje bolestivému stisku, který by se mohl objevit v případě úchopu převažujících flexorů.

1.2.7.2 Vojtova reflexní lokomoce

Tuto metodu, respektive diagnosticko terapeutický princip, sestavil český neurolog Václav Vojta. Při tom vycházel z představy, že základní pohybové vzorce jsou geneticky naprogramovány v CNS každého jednotlivce. Poruchou CNS či pohybového aparátu dochází k omezenému zapojování vrozených pohybových vzorů, které jsou aktivací narušené CNS (prostřednictvím reflexní lokomoce) znovuobnovovány do původní podoby fyziologických pohybových vzorů.

Vojta přesně definoval výchozí polohy i místa na těle, tzv. spoušťové zóny, jejichž stimulací tlakem dochází k provokaci automatických lokomočních pohybů zvaných jako reflexní plazení a otáčení. Zásahem do spoušťových zón tedy dochází k reakci v podobě motorických odpovědí, které jsou zákonité a pravidelné (Kolář, 2009).

1.2.7.3 Koncept manželů Bobathových (NDT – neurodevelopmental treatment)

Tento koncept užíváme u pacientů s lézí CNS, která způsobuje poruchy funkce pohybu a svalového tonu. Původně byl vypracován pro děti s motorickými poruchami po dětské mozkové obrně, v současnosti je ale mimo jiné široce užíván v rehabilitaci pacientů s hemiplegií po CMP (Lippertová-Grünerová, 2015; Pavlů, 2003).

Koncept se opírá o mechanismus centrální posturální kontroly, která sestává z řady dynamických posturálních reakcí, jejichž podstatou je udržení rovnováhy a přizpůsobení postury před, během a po dokončení pohybu (Kolář, 2009). Sestavení individuálního terapeutického konceptu pacienta předchází vyšetření fyzioterapeutem, kterým si ozřejmí míru pohybových schopností jedince, způsob provádění pohybových aktivit a také kompenzační mechanismy (Pavlů, 2003). Cíl a podstata tohoto konceptu spočívá v cíleném tlumení abnormálního svalového tonu, podpoře správného držení těla, znovuobnovení fyziologických pohybů a koordinovaných pohybových vzorců. Důležitý je rovněž nácvik pohybů v různých

situacích s následnou aplikací znovunabytých schopností v ADL (Lippertová-Grünerová, 2015).

1.2.7.4 Metoda Brunnströmové

Tento koncept popsala švédská fyzioterapeutka Signe Brunnströmová a jeho podstatou je maximální možná obnova hybnosti paretických končetin (Pavlů, 2003). K tomuto účelu využívá facilitačních technik vyvolávající přidružené pohyby. Tyto pohyby chápeme jako synkineze, které přispívají k facilitaci volní hybnosti (Kolář, 2009). Na základě zlepšování stavu hemiplegika autorka rozlišuje šest stádií. V prvním stádiu jsou pacienti neschopni vykonat pohyb paretických končetin. V následujících stádiích dochází k postupnému zlepšování volních pohybů a jakmile je pacient schopen normálních pohybů, dosáhl šestého stádia. Brunnströmová dodává, že žádné ze stádií nelze přeskočit, přičemž v každém z nich může dojít ke stagnaci v pozitivním vývoji pohybových funkcí (Kolář, 2009; Pavlů, 2003).

1.2.7.5 Koncept Johnstone

Koncept Margaret Johnstone slouží ke komplexní rehabilitaci pacientů s hemiplegií po CMP. Za hlavní cíle si klade maximální možnou obnovu posturálních, pohybových a senzorických funkcí, což je podmínkou pro zvládnutí návyků běžného denního života. K tomuto účelu využívá reedukačních opatření, která spočívají v soustavném polohování pacientů a provádění pasivních pohybů, v soustavné adekvátní stimulaci pacienta a dále ve vytrvalé pohybové reedukaci kopírující ontogenetický vývoj směřující postupně od hrubých pohybů v proximálních kloubech po pohyby jemné, koordinované v kloubech periferních. Mimo jiné autorka k terapii používá speciální terapeutické prostředky jako např. nafukovací dlahy, které se účelně používají ke zlepšení senzorické stimulace, inhibici spasticity a stabilizaci kloubů (Pavlů, 2003).

1.2.7.6 Perfettiho metoda

Principem Perfettiho metody je vytvoření nových pohybových programů v CNS pacienta, aniž by se pokoušel uplatňovat pohybové programy užívané před vznikem postižení. Užívá-li pacient starých motorických programů, dochází k řadě asociovaných reakcích v podobě patologických pohybů, kterým se Perfetti snaží zabránit. Při terapii Perfetti pacienty navádí k uvědomění si kvalit povrchu, sklonu a trojdimenzionálního rozložení prostoru, přičemž tyto

senzorické vjemy pacient vyhodnocuje a převádí je v odpovídající motorické reakce (Pavlů, 2003).

1.2.7.7 Senzomotorická stimulace

Jedná se o metodu vytvořenou českým rehabilitačním lékařem a neurologem profesorem Václavem Vojtou a rehabilitační pracovnicí Marií Vávrovou. Prostřednictvím tohoto konceptu usilujeme o vytvoření nových pohybových vzorů na kortikální úrovni. Tyto nově nabyté pohybové schopnosti se opakovaným prováděním automatizují a dochází k přesunu řízení pohybu z kortikální na subkortikální úroveň, což je primárním cílem popisované metody (Pavlů, 2003). Při terapii využíváme řady balančních cviků prováděných v rozdílných posturálních polohách, z nichž jsou nejdůležitější cviky ve vertikále. Individuálně pak terapeut vede pacienty k dosažení cvičení ve stoji, z toho důvodu je významná facilitace pohybů vycházející z chodidla, k čemuž autoři využívají cvičebního prvku malá noha (Veverková, Vávrová, 2009).

1.2.7.8 Rehabilitace horní končetiny asistovaná robotem

Roboterapie je novou terapeutickou formou, která nachází své uplatnění v rehabilitaci HKK. V případě intenzivního tréninku je tato metoda vhodná i pro pacienty s těžkými parézami způsobenými ikty. Díky technologickému pokroku je přístroj schopen analyzovat a rozeznat složky pohybů, které pacient vykonává sám od pohybů, které potřebují podporu. Roboterapie je tedy vhodná k nácviku jednotlivých pohybových sekvencí, a to formou repetitivního nacvičování fyziologických pohybů s vysokým počtem opakování. S tréninkem roboterapie pacientovi asistuje fyzioterapeut. Výhodou je možnost provádění tréninku samotným pacientem mimo terapeutickou intervenci, podmínkou je pouze individuální nastavení přístroje. Nevýhodou je vysoká pořizovací cena (Lippertová-Grünerová, 2015).

1.2.7.9 Terapie pomocí zrcadla

Základním principem daného přístupu v rehabilitaci je aplikace zrcadla v ose procházející středem pacienta na stůl tak, aby byla paretická HK skryta za zrcadlem. Efektivita terapie byla prokázána zobrazovacími metodami, a to zejména u pacientů po náhlé CMP v chronickém stádiu. Jelikož je schopnost vizuálního vnímání a koncentrace zásadní pro provádění terapie, je nutné v místnosti, kde bude terapie probíhat, eliminovat veškeré nadbytečné vizuální stimuly.

Zrcadla jsou rozložena tak, aby si pacient neviděl na paretickou končetinu, přičemž odraz pohybů zdravé končetiny musí být v zrcadle dobře viděn. Při terapii slouží zdravá končetina provádějící pohyby jako vizuální stimul. Pacient tedy v odraze zrcadla pozoruje pohyby zdravé končetiny, s pocitem vykonaného pohybu paretickou končetinou. Takto „obelhaný“ mozek následně přijímá proprioceptivní stimuly z paretické končetiny a dochází k aktivaci iktem poškozených částí mozku pacienta (Lippertová-Grünerová, 2015).

1.2.8 Fyzikální léčba

Mimo léčebnou rehabilitaci, která má v rehabilitaci pacientů po iktu nezastupitelné místo, využíváme také prostředků fyzikální terapie k ovlivnění bolesti, snižování spasticity, zlepšení trofiky, redukci otoků a podpoře propriocepce (Kolář, 2009).

Z elektroterapie je prospěšné použít proudy s analgetickými účinky k ovlivnění bolestivého ramene pacienta. Ze skupiny nízkofrekvenčních proudů je metodou volby *Träbertův proud* aplikovaný v pozici EL 2 nebo *transkutánní elektroneurostimulace* (dále jen TENS) s intenzitou v rozmezí 100—140 Hz v závislosti na typu užitého TENS. Ze středofrekvenčních proudů je pro 100% hloubku modulace v oblasti působení vhodná aplikace *izoplanárního vektorového pole*. *Nízkofrekvenční pulsní magnetoterapie* je indikována pro její vazodilatační, analgetické, antiedematózní účinky (Kolář, 2009; Poděbradský, Poděbradská, 2009). Prostřednictvím *funkční elektrické stimulace* v průběhu účelného pohybu nahrazujeme omezenou volní kontrakci elektricky vyvolanými kontrakcemi. Tohoto principu využíváme primárně u stimulace *n. peroneus*. Pacienti u sebe mají elektrostimulátor s elektrodami připevněnými za hlavičkou fibuly, které při švihové fázi chůze stimulují oslabenou anterolaterální svalovou skupinu bérce. Stimulací tak napomáhají dorzální flexi a everzí nohy, čímž nedochází k zakopávání pacienta o jeho přepadávající chodidlo (Votava, 2001).

Z prostředků hydroterapie využíváme *Sweningerovy-Hauffeovy koupele* ve formě vaničkové koupele pro paretické končetiny (Jandová, 2009). *Vířivé koupele* dosahují stimulací mechanoreceptorů vazodilatace kůže a podkoží. Z přísadových koupelí zužitkujeme mírně hypertermní *perličkové koupele* pro stimulaci termoreceptorů a mechanoreceptorů. Jodové a sirné koupele využíváme k pozitivnímu ovlivnění spastických fenomenů. Na základě pacientova zdravotního stavu můžeme indikovat také *hydrokinezioterapii* (Jandová, 2009; Poděbradský, Poděbradská, 2009).

Lokální pozitivní termoterapii používáme pro předehřátí svalů před pohybovými procedurami, užíváme *horkých sáčků*. Negativní termoterapie v podobě lokálně aplikovaných

kryosáčků vede k podráždění chladových receptorů, prostřednictvím kterých dochází ke snižování bolesti a spasticity (Poděbradský, Poděbradská, 2009; Zeman, 2013).

Z oblasti mechanoterapie zužitkujeme *klasické a reflexní masáže* pro jejich antiedematózní, trofotropní a spasmolytický účinek. *Vakuum-kompresní terapií* používáme zejména k ovlivnění akrálního edému. Dále také *ultrazvuk* s účinkem antiedematózním, trofotropním i myorelaxačním (Poděbradský, Poděbradská, 2009; Zeman, 2013). K uvolnění funkčních blokád a svalových spazmů používáme prvky *měkkých technik* (Capko, 1998).

Z fototerapie aplikujeme laser emitující polarizované, monochromatické a koherentní světlo, které využíváme především pro jeho analgetický a trofotropní účinek (Poděbradský, Poděbradská, 2009).

Při aplikaci fyzikálních procedur je nutno dbát na jejich obecné i speciální kontraindikace. U pacientů po iktu musíme respektovat ztrátu povrchového čití, v opačném případě může dojít k poškození pacienta, nejčastěji v podobě popálení (Poděbradský, Poděbradská, 2009, Zeman, 2013).

1.2.9 Ergoterapie

„Ergoterapie je profese, která prostřednictvím smysluplného zaměstnávání usiluje o zachování a využívání schopností jedince potřebných pro zvládání běžných denních, pracovních, zájmových a rekreačních činností u osob jakéhokoliv věku s různým typem postižení“ (Krivošíková, 2011). U pacientů po CMP je ergoterapie zahájena u lůžka už v časné fázi onemocnění. Současně navazuje na pohybovou terapii vedenou fyzioterapeuty, přičemž v případě nutnosti je možné po ukončení hospitalizace péči prodloužit až do ambulantní formy léčby (Vaňásková, 2006). Ergoterapie tak umožňuje lidem provádět každodenní činnosti a to tak, že je navzdory jejich postižení či poruše do těchto činností zapojí. Z hlediska používaných činností ergoterapii rozdělujeme na pět oblastí (Krivošíková, 2011).

1.2.9.1 Ergoterapie zaměřená na nácvik všedních denních činností (ADL)

Zaměřuje se na nácvik základních fyzických funkcí, které utvářejí každodenní život člověka. Zprvu se nácvik cílí na ADL, které jsou zpravidla prováděny v domácím prostředí, tedy osobní hygiena, koupání, použití WC, oblékání, stravování, přesuny a funkční mobilita. Posléze se trénuje nácvik instrumentálních ADL, které se promítají do širšího sociálního zázemí pacienta. Jedná se o nakupování, vaření, domácí práce, zacházení s penězi, telefonování a použití hromadné dopravy či jízda autem. K dosažení maximální možné soběstačnosti pacienta

ergoterapeut využívá kompenzačních a substitučních mechanismů nebo pacienta vybaví vhodnou kompenzační pomůckou. Výhodou je nácvik ADL v domácím prostředí pacienta, přičemž ergoterapeut může doporučit úpravu prostředí, která by pacientovi umožnila samostatné provádění ADL či s minimální pomocí druhé osoby. Důležitá je provázanost nácviku soběstačnosti s jinými rehabilitačními obory (Krivošíková, 2011).

1.2.9.2 Ergoterapie zaměřená na nácvik pracovních dovedností

Zakládá se na ergodiagnostickém vyšetření, které ozřejmí pracovní činnosti jedince, současně také hodnotí zbytkový pracovní potenciál a motivaci pacienta pracovat. Tato oblast ergoterapie se zaměřuje primárně na dospívající a osoby v produktivním věku. Hlavními cíli, o které v této oblasti usilujeme jsou následující:

- stanovení možností opětovného začlenění jedince do původního zaměstnání,
- u sob s trvalými zdravotními následky, které jim neumožňují návrat do původního zaměstnání se snažíme najít jiné, vhodné pracovní uplatnění,
- v průběhu rekonvalescence pacientů se formou modelových činností snažíme udržovat trvalou a vhodnou pracovní zátěž, která napomůže snazšímu návratu do pracovního procesu.

V předpracovní rehabilitaci se ergoterapeut účastní tréninku tolerance zátěže a vytrvalosti, jakož i nácviku vhodných pracovních dovedností. Spolupracující rehabilitační tým pacientovi doporučuje adekvátní pracovní zařazení, popřípadě rekvalifikaci. V případě rekvalifikace doporučují také typ a formu studia (Krivošíková, 2011).

1.2.9.3 Ergoterapie zaměstnáváním

Primárním cílem dané oblasti je odpoutání pacientovy pozornosti od nepříznivých vlivů jeho onemocnění se současnou snahou o udržení příznivé fyzické i duševní kondice. K tomuto účelu se využívá řady aktivit, zejména rukodělné činnosti, společenské hry, sportovní nebo pohybové aktivity a dále také sledování TV, poslech hudby nebo čtení.

Při výběru vhodné činnosti je nutné brát ohled na pacientovy zájmy a záliby, přičemž vhodnou metodou volby jsou již dříve prováděné činnosti, se kterými mají pacienti již zkušenosti. Daná oblast ergoterapie se nejčastěji provádí ve skupinkách, které ergoterapeut sestavuje na základě zdravotního stavu, míry postižení, věku a pohlaví (Krivošíková, 2011).

1.2.9.4 Ergoterapie funkční

Formou intenzivního procvičování přesně vymezené postižené oblasti se následně dosahuje zlepšení postižené části těla, což je hlavním cílem této oblasti (Krivošíková, 2011). Ergoterapií tak neusilujeme pouze o zlepšení motorického deficitu, nýbrž i dalších komponent. Na základě požadovaných účinků lze rozlišit cíle funkční ergoterapie na:

- *senzomotorickou složku činnosti*, u které usilujeme např. o zvýšení svalové síly, zvětšení rozsahu pohybů, dále pak zlepšení svalové koordinace, jemné a hrubé motoriky či tělesného schématu pacienta,
- *kognitivní složku činnosti*, která se věnuje např. tréninku paměti, pozornosti a prostorové orientace,
- *trénink psychosociální složky činnosti*, jenž povede k ovlivnění pacientova sebepojetí, sebeovládání, rozvoji interpersonálních dovedností, čímž umožňujeme snažší sociální reintegraci jedince (Krivošíková, 2011; Vaňásková, 2006).

Výše popsaných cílů ergoterapeut dosahuje intenzivním a opakovaným cvičením, dále využívá hraní rolí v určitých běžně se vyskytujících situacích v životě či jiných forem kreativní terapie. Vytvořený program cvičení musí splňovat individuální předpoklady pro zlepšení nebo upravení postižené funkce. „Například použitím modelovací hmoty se posilují svaly horní končetiny, skládání stavebnice nebo puzzle se zlepšuje jemná motorika a koncentrace, prací v kuchyni se procvičuje prostorová orientace, paměť a posloupnost“ (Krivošíková, 2011). Dobrých výsledků dosáhneme, je-li zajištěné pestré spektrum různých pomůcek a nářadí používaných v této oblasti ergoterapie.

1.2.9.5 Ergoterapie zaměřená na poradenství

Cílem této oblasti ergoterapie je poskytnutí pomoci postiženým jedincům a jejich rodinným příslušníkům při řešení nově vzniklé nepříznivé životní situace. Pomocí v této oblasti rozumíme poradenství. Na jedné straně ergoterapeut usiluje poradenstvím preventivního charakteru o předejití vzniku problémů, popřípadě o omezení těchto problémů, na straně druhé poradenstvím nápravného charakteru častěji řeší již existující problémy postiženého jedince a jeho rodiny. Poradenskou činnost rozlišujeme na základě jejich oblastí působnosti na:

- *technické poradenství*, kam řadíme doporučování, zkoušení a úpravu kompenzačních či technických pomůcek, dále poradenství zaměřené na úpravu domácího a pracovního prostředí, rovněž však i poradenství ohledně bezbariérovosti bytu či domu jedince,

- *sociální poradenství*, které pacientům přibližuje možnost zapojení se do neziskových organizací, společně s možností absolvovat jejich aktivizační programy,
- *zdravotní poradenství*, kterým primárně rozumíme prevenci vzniku komplikací (Krivošíková, 2011).

1.2.10 Přehled zdravotních pomůcek

V rámci kapitoly uvádím přehled kompenzačních i technických pomůcek ADL využívaných u hemiparetiků a možnosti dlahování. Využití těchto pomůcek nacházíme v průběhu nemocniční rehabilitace, ale i v období po propuštění z nemocnice a následné péči.

Kompenzační pomůcky klasifikujeme dle charakteru ADL, kterou kompenzují.

Pomůcky pro mobilitu a lokomoci: vycházkové hole, francouzské berle, kanadské berle, pojízdná i nepojízdná chodítka, mechanické či elektrické vozíky s ovládáním na zdravé straně

Pomůcky pro osobní hygienu: nástavce na WC, sedačka na vanu či do sprchy, madla, mechanické či elektrické zvedáky, protiskluzné podložky do koupelny, kartáče a houby na tyči, upravená rukojeť zubního kartáčku, hřebenu

Pomůcky pro přípravu a konzumaci stravy: prkénko s hroty ke krájení, držáky příboru a lžíce, škrabky na zeleninu

Pomůcky pro oblékání: zapínače knoflíků, obouvače ponožek a punčoch, dlouhé lžíce na obouvání bot, oděvy s kroužkem na zipu, vhodná volba oblečení jako volné oděvy, boty i oděvy s uzávěrem na suchý zip (Gúth, 2005; Klusoňová, Pitnerová, 2014; Papoušek, 2010)

Krivošíková (2011) uvádí také ***technické pomůcky***, které na základě ceny, distribuční dostupnosti a náročnosti na obsluhu dělí do dvou skupin. *Pomůcky méně náročné na obsluhu („low-tech“)* – elektronické komunikační tabulky, speciální telefonická zařízení, upravené klávesnice a myši k PC a další a *pomůcky vysoce náročné na obsluhu („high-tech“)*, které mnohdy vyžadují nácvik v používání – hlasově aktivovaný počítač, monitorovací systém bytu aktivovaný dotekem či hlasem, elektronický systém kontroly bytu a další.

Možnosti využití zdravotních pomůcek a dlahování

Ke správné fixaci ramene hemiparetických pacientů používáme výše zmíněné *podpažní válečky* či *ramenní ortézy*. Nestabilní kolenní kloub se snažíme zpevnit užitím *bandáží* a *ortéz*. K zajištění správného postavení hlezenního kloubu při chůzi lze použít *elastickou bandáž*, *kineziotaping*, u závažnějších případů postižení je metodou volby *elastický peroneální tah* nebo *ortéza* (Kolář, 2009).

Jako prevence flekčních kontraktur svalů paretické HK a současně i k fixaci správného postavení ruky, jenž neprovokuje spasticitu, se užívají individuálně zhotovené *dlahy*. K výrobě dlah se s oblibou užívá termoplastického materiálu, který je ve vyšších teplotách tvárný a při nižších teplotách naopak ztuhne. Pro přizpůsobení ke změněné situaci můžeme proces tvarování dlahy opakovat (Votava, 2001).

Adamčová (2010) uvádí jako další možnost také *dlahy pneumatické*. Tvrdí, že dlahy na pacienta působí kontinuálním tlakem, čímž jsou ovlivňovány exteroreceptory a v případě jejich užití během pohybové terapie i propriceptory. Aplikací v antispastických vzorcích dosahujeme výborného polohovacího a dlahovacího efektu.

Vhodnou volbu představují také *nafukovací splinty* z konceptu Johnstone. Autorka vyvinula sedm druhů splintů určených k aplikaci na různé části těla. Např. splinty pro paži jako celek a pro polovinu paže, nafukovací botu a dvoukomorový splint pro DKK (Pavlů, 2003).

1.2.11 Psychologická a sociální problematika onemocnění

Jedinci po cévní mozkové příhodě jsou omezováni motorickým deficitem, který se promítá do dalších aspektů života postiženého jedince. Takový zásah do života má negativní psychický vliv nejen na postiženého jedince, nýbrž i na jeho rodinu. Dobré domácí zázemí představované rodinou či partnerem má pro zotavující se pacienty nesmírný význam. Členové rodiny poskytují postiženým jedincům fyzickou i emocionální podporu, motivaci k řešení problémů a významně se podílí na snižování rizika rozvoje deprese. Rovněž mu umožňují účastnit se společenských událostí, což je důležité pro jeho psychické a sociální zotavení.

Pacienti po iktu mohou mít problémy s projevením svých emocí, které mohou vyústit až v jejich citovou labilitu. Běžnou komplikací, která se dle Palmera (2013) projeví u každého druhého pacienta po iktu je depresivní syndrom. Pacienti s depresemi trpí nespavostí, nechutenstvím, jsou podráždění a skrývají své emoce což depresivní stavy nejen prohlubuje, ale také brání progresi úpravy zdravotního stavu postiženého. Úspěch léčby deprese závisí na včasné diagnostice, psychoterapii, popřípadě na podávání antidepresiv (Kalita, 2006; Palmer, 2013).

Komplexní rehabilitací usilujeme o propuštění pacienta do domácí péče. V případech přetrvávajícího velkého funkčního deficitu je vhodné zajistit následnou léčebnou a rehabilitační péči. Tomuto záměru odpovídají především rehabilitační ústavy a léčebny dlouhodobě nemocných. Pacienti propuštění do domácí péče mohou v případě indikace lékaře pokračovat v zavedené rehabilitaci formou ambulantních návštěv rehabilitace. Za okolnosti není-li pacient schopen přepravy na ambulantní rehabilitace, je vhodné zajistit fyzioterapeuta, který bude pokračovat v zavedené rehabilitaci v domácím prostředí pacienta (Palmer, 2013).

Svépomocné organizace a občanská sdružení hrají významnou roli v rámci sociální rehabilitace. Sdružení CMP nabízí pacientům rekondiční pobyty, v rámci kterých jsou motivováni k seberozvoji a podstupují individuální tréninky z oblastí fyzioterapie, logopedie psychoterapie a dalších (Sdružení pro rehabilitaci osob po cévní mozkové příhodě, 2019). Občanské sdružené Afázie nabízí programy a poradenství určené pacientům s poruchou řeči.

1.2.11.1 Invalidní důchod

Trpí-li osoba těžkým zdravotním postižením a její zhoršený zdravotní stav ji neumožňuje nadále vykonávat původní zaměstnání, je třeba zvážit nárok na invalidní důchod, na který mají postižené osoby ze zákona nárok. Dnem 1. 1. 2010 vstoupila v platnost zákon č. 306/2008 Sb., který upravuje zákon o důchodovém pojištění. Vydaný zákon nově vymezuje pojem invalidita a dále byla nahrazena plná či částečná invalidita systémem třístupňové invalidity. Poklesla-li pracovní schopnost jedince nejméně o 35 %, nejvíce však o 49 %, jedná se o invaliditu I. stupně. II. stupeň invalidity je definován poklesem pracovních schopností nejméně o 50 %, nejvíce však o 69 %. Klesne-li pracovní schopnost jedince nejméně o 70 %, jedná se o invaliditu třetího stupně (Ministerstvo práce a sociálních věcí, 2019).

1.2.11.2 Průkaz osoby se zdravotním postižením

Na základě posudku celkového zdravotního stavu zdravotně postiženého jedince zhotoveného lékařem plnící úkoly okresní správy sociální zabezpečení, může příslušná krajská pobočka Úřadu práce vydat průkazy osob se zdravotním postižením. Existují tři typy průkazů, které mohou být postiženým jedincům přiznány, v závislosti na stupni jejich funkčního postižení. Osoby, které jsou vlastníky těchto průkazů, mají nárok na výhody vyplívající z jednotlivých typů průkazů.

Průkaz TP – tělesně postižených

- nárok na vyhrazené místo k sezení v MHD
- přednost při osobním projednávání záležitostí

Průkaz ZTP – zdravotně tělesně postižených

- výhody plynoucí z vlastnictví průkazu TP
- bezplatná doprava pravidelnými místními spoji veřejné hromadné dopravy osob
- sleva 75 % na vnitrostátní vlakovou přepravu i pravidelné spoje vnitrostátní autobusové dopravy

Průkaz ZTP/P – zdravotně tělesně postižený, průvodce

- výhody plynoucí z vlastnictví průkazu ZTP
- bezplatná doprava pro průvodce
- bezplatná doprava vodícího psa, pokud úplně či prakticky nevidomou osobu nedoprovází průvodce

Držitelé průkazu ZTP nebo ZTP/P a také průvodci držitele průkazu ZTP/P mají rovněž nárok na slevu na divadelní a filmové představení a další kulturní a sportovní akce (Integrovaný portál Ministerstva práce a sociálních věcí, 2019).

1.2.11.3 Příspěvek na péči

„Příspěvek na péči je určen osobám, které z důvodu dlouhodobě nepříznivého zdravotního stavu potřebují pomoc jiné fyzické osoby při zvládání základních životních potřeb v rozsahu stanoveném stupněm závislosti podle zákona o sociálních službách“ (Integrovaný portál Ministerstva práce a sociálních věcí, 2019). Stupeň závislosti se klasifikuje na základě počtu základních životních potřeb, které postižená osoba není schopna provádět bez pomoci druhé osoby.

Tab. 6 Výše příspěvků odpovídající stupni závislosti

Stupeň závislosti	Výše příspěvku na péči pro osoby starší 18 let
I. (lehká závislost)	880 Kč
II. (středně těžká závislost)	4 400 Kč
III. (těžká závislost)	8 800 Kč (od 1. 7. 2019 nově 12 800 Kč)
IV. (úplná závislost)	13 200 Kč (od 1. 4. 2019 nově 19 200 Kč)

Zdroj: (Integrovaný portál Ministerstva práce a sociálních věcí, 2019).

1.2.11.4 Sociální služby

Sociálními službami rozumíme činnosti zajišťující pomoc a podporu osobám za účelem jejich sociální reintegrace či prevenci sociálního vyloučení. Mezi hlavní cíle sociálních služeb lze zařadit zachování lidské důstojnosti klientů, při volbě adekvátní sociální služby vycházíme z individuálních potřeb klientů, dále se vybranými sociálními službami snažíme aktivně rozvíjet schopnosti klientů a v situacích s nepříznivým vývojem se snažíme zachovat či popřípadě zlepšit soběstačnost klientů. Sociální služby dělíme do oblasti *sociálního poradenství, služby sociální péče* a *služby sociální prevence* a mohou být poskytovány terénní, ambulantní či pobytovou formou.

Na území České republiky je zákonem o sociálních službách vymezeno čtrnáct druhů služeb sociální péče:

1. osobní asistence
2. pečovatelská služba
3. tísňová péče
4. průvodcovské a předčitatelské služby
5. podpora samostatného bydlení
6. odlehčovací služby
7. centra denních služeb
8. denní stacionáře
9. týdenní stacionáře
10. domovy pro osoby se zdravotním postižením
11. domovy pro seniory

12. domovy se zvláštním režimem
13. chránění bydlení
14. sociální služby poskytované ve zdravotnických zařízeních (Ministerstvo práce a sociálních věcí, 2019).

1.2.12 Návrh ucelené rehabilitace

Již v akutním stádiu by měla probíhat ucelená rehabilitace, přičemž léčebná rehabilitace je zahájena v den hospitalizace pacienta. Na sestavení i realizaci rehabilitačního plánu participují všichni členové rehabilitačního týmu, tedy lékař, fyzioterapeut, ergoterapeut, logoped, psycholog, sociální pracovník a ošetřující personál. Rehabilitační plán se sestavuje na základě neurologických i funkčních poruch, které jsou ozřejměny při vstupním vyšetření, rovněž však také zohledňuje vývojové stádium CMP a cíle kterých chceme rehabilitací dosáhnout.

Délka rehabilitace se individuálně liší, přičemž u některých pacientů dojde k úplnému navrácení původních funkcí a u některých zůstává trvale vyjádřený funkční deficit (Votava, 2003). Po propuštění pacienta z nemocnice se další postup odvíjí od jeho momentálního zdravotního stavu. V situace příznivého vývoje onemocnění je přeložen do domácí péče, kde i nadále probíhá rehabilitace nebo absolvuje ambulantní návštěvy rehabilitačního zařízení. V opačném případě vývoje stavu probíhá následná péče v rehabilitačních ústavech či léčebnách dlouhodobě nemocných.

Možností je také lázeňská léčba, a to ve formě komplexní či příspěvkové lázeňské léčebné rehabilitační péče, kterou indikuje rehabilitační lékař či neurolog. Indikováni jsou zpravidla pacienti, u kterých je po odeznění akutního stádia patrná úprava postižených funkcí. V rámci České republiky se na léčbu pacientů po CMP zaměřují lázně v Klímkovicích, ve Velkých Losinách, v Jánských Lázních či v Karviné (Kolář, 2009).

2 Kazuistika

2.1 Základní údaje

Jméno pacienta: K. B.

Pohlaví: žena

Věk: 77 let

Výška: 169 cm

Hmotnost: 81 kg

BMI: 28,36 (dle klasifikace WHO se jedná o nadváhu)

Stranová dominance: pravačka

Zařízení, ve kterém byla pacientka hospitalizována

Dne 4. 2. 2019 byla pacientka přijata na akutním příjmu oddělení 81 I. Neurologické kliniky ve Fakultní nemocnici u sv. Anny (dále jen FNUSA) v Brně, kde byla do 15. 2. 2019 hospitalizována. Poté byla přeložena na rehabilitační oddělení 23 Kliniky tělovýchovné lékařství a rehabilitace (dále jen KTLR). Ráno 21. 2. 2019 byla převezena do Dolečovacího a rehabilitačního oddělení (dále jen DRO) v Novém Lískovci, kde byla hospitalizována i po ukončení mé rehabilitace.

Diagnóza při přijetí

I635 – Mozkový infarkt v povodí a. cerebri posterior vlevo

Vedlejší diagnózy

Z867 – Komorové extrasystoly

I259 – ICHS chronické komplikace

M750 – Impigement syndrom vpravo, adhezivní kapsulitida

Z878 – V. s. meningiom v oblasti mostomozečkového koutu vlevo dle MRI

Z988 – Operace levého kolenního kloubu po úraze

R32 – Inkontinence moče

2.2 Popis vyšetření autorem

2.2.1 Anamnéza

Odběr anamnézy je pro středně těžkou smíšenou fatickou poruchu s dysartrií a absencí části chrupu výrazně limitován. Uvedené anamnestické údaje jsem získal z lékařské zprávy. Ošetřující lékař si není jist validitou obdržených informací.

Rodinná anamnéza: z neurologického hlediska nevýznamná
Osobní anamnéza: pacientka udává, že se momentálně na žádná onemocnění neléčí. Tvrdí, že neprodělala žádné nemoci ani operace a podobné potíže v minulosti vylučuje.
Pracovní anamnéza: v současnosti ve starobním důchodě, dříve pracovala jako uklízečka
Sociální anamnéza: s manželem žije v bytě ve 3. patře v domě s výtahem, kontakt na manžela nemá
Farmakologická anamnéza: negativní
Alergie: negativní
Nynější onemocnění: Dne 4. 2. 2019 RZP přivezla pacientku na akutní příjem do FNUSA. Parere RZP udává blíže neurčený rozvoj poruchy řeči a hybnosti pravostranných končetin. Pacientka odhaduje, že dne 3.2. 2019 v 6:00 došlo ke vzniku obtíží.

2.2.2 Lékařská vyšetření a léčba nemocného

Objektivní nález při příjmu ve FNUSA (4. 2. 2019)

- **Status preasens** – pacientka je lucidní, dezorientovaná osobou, místem i časem, spolupracuje omezeně pro poruchu percepce při středně těžké smíšené fatické poruše s dysartrií

- **Status localis**
  - ⇒ Hlava – izokorické zornice, normální fotoreakce přímá i nepřímá. Konvergentní strabismus starého data, pohledy do stran jsou volné, bez nystagmu, zorné pole je orientačně v normě. Výstupy *n. V.* jsou nebolestivé. Přítomná asymetrie při cenění zubů – centrální léze *n. VII.* vpravo, měkké patro symetrické, jazyk plazí středem.
  - ⇒ HKK – tonus v normě, svalová síla oslabená vpravo – středně těžká centrální paréza. *Mingazzini* vlevo bez sklesu, vpravo po nastavení končetiny do prostoru

chvíli udrží, následně skles. Elevace vázne. *Trömner* je bilaterálně negativní, taxe, metrie vlevo v normě, vpravo nelze.

⇒ DKK – tonus v normě, bez otoků, svalová síla oslabena vpravo. Udává bolest v levé DK. *Mingazzini* vlevo stabilní, vpravo je přítomna instabilita se sklesem. *Babinsky* bilaterálně negativní, taxi a metrii nelze validně hodnotit.

⇒ Senzitivita – taktilní i hluboká citlivost je orientačně v normě

⇒ Meningeální příznaky – negativní

Somatické vyšetření

- Srdeční akce je nepravidelná
- Dýchání alveolární, symetrické
- Břicho nebolestivé, volně prohmatné

Další podstoupená vyšetření

Pacientka byla dne 4.2. 2019 hospitalizována ve FNUSA. Téhož dne podstoupila nativní CT vyšetření mozku, které prokázalo demarkaci ischemických změn v levém thalamu, se suspekcí léze v oblasti mostomozečkového koutu vlevo. Dle CT angiografie je přítomen uzávěr ACP vlevo.

Pro signifikantní bolest v oblasti pravého ramene při pohybu pacientka dne 6. 2. 2019 podstoupila RTG vyšetření. RTG snímek pravého ramene prokázal artrotické změny acromioclavikulárního a glenohumerálního skloubení. Zobrazený skelet je bez zřetelných známek traumatu.

Dne 8. 2. 2019 proběhlo pro bolesti pravého ramene ortopedické vyšetření u lůžka. Dle zprávy vyšetřujícího ortopeda je pravé rameno pacientky drženo v addukčním postavení, kůže bez zarudnutí. Při palpaci celého ramene reaguje bolestivě, hmatné fluktuace, aktivní hybnost je nulová, pasivně vedený pohyb do abdukce i flexe možný do 30°, poté reaguje algicky. Levé rameno je bez lokálních známek zánětu, aktivní pohyb do abdukce i flexe k horizontále, na pokusy o elevaci reaguje algicky.

Cílené logopedické vyšetření provedené 13. 2. 2019 stvrdilo fatickou poruchu nonfluentního charakteru. Přítomna agrafie a alexie těžkého stupně.

2.2.3 Ordinace léčebné rehabilitace

Během vstupního vyšetření pacientky lékař indikoval léčebnou rehabilitaci, kterou je nutno zaměřit na obnovu volní hybnosti paretických pravostranných končetin, nácvik postupné vertikalizace a znovunabytí samostatnosti a soběstačnosti v ADL. Rehabilitace byla zahájena dne 5. 2. 2019

Dne 6. 2. 2019 byla zahájena ergoterapie, jejíž náplní bude facilitace, mobilizace a podpora aktivního pohybu

2.3 Zapojení autora do procesu léčebné rehabilitace

2.3.1 Kineziologický rozbor v den převzetí pacienta do rehabilitační péče

Vstupní kineziologický rozbor jsem provedl první den návštěvy pacientky, tedy 7. 2. 2019.

Objektivní vyšetření

- Status preasens – Vigilita je ovlivněna zvýšenou spavostí, na oslovení reaguje normálně. Plně se neorientuje ani osobou, místem a časem. Vykazuje snahu o spolupráci.
- Verbální komunikace je pro poruchu percepce se středně těžkou smíšenou fatickou poruchou s dysartrií obtížná. Pacientka ne vždy chápe mé instrukce, při konverzaci se zadrhává a má problémy nalézt vhodná slova.
- Přítomna středně těžká paréza PHK, na PDK je paréza lehčího stupně
- Zaveden permanentní močový katetr s plínou.
- U pacientky pozoruji mírnou nadváhu, somatotypem připomíná endomorfní typ. Kůže je suchá, bez nápadných eflorescencí.

Vyšetření vleže na zádech metodou aspekce

Hlava a krk

- na levém očním výčku je patrná mírná ptóza
- pravý ústní koutek je spadený níže, rty jsou mírně cyanotické
- chrup horní čelisti je neúplný, doplněný protézou, na dolní čelisti je vyjma předního řezáku úplná absence chrupu
- krk bez známek traumatu, štítná žláza i lymfatické uzliny nejsou zvětšeny

Trup

- pyknický typ hrudníku, bez deformit
- bez známek traumatu či jizev

PHK

- rameno v mírné protrakci, náznak semiflexe v loketním kloubu, předloktí je nepatrně vychýleno z fyziologického postavení do pronace
- na končetině přítomný otok, zejména v oblasti předloktí a dlaně

LHK

- bez otoků, položena volně podél těla

PDK

- bez otoků, položena volně na lehátku, v kyčelním kloubu mírná zevní rotace
- na přednoží *hallux valgus*
- deformita druhého a třetího prstu – *digitus hamatus*

LDK

- bez otoků, položena volně na lehátku
- laterálně od kolenního kloubu jizva délky 10-15 cm směřující distálně, mediálně od jizvy vystupuje nad kůži ohraničený vyplněný útvar tvaru „0“, zabírající horní 2/3 bérce
- na přednoží *hallux valgus*, mírně větší než vpravo

Vyšetření vsedě metodou aspekce

- v sedu nestabilní, přepadává na pravou stranu, nutná dopomoc fyzioterapeuta
- hlava držena v prodloužení osy páteře
- ramena v protrakci, pravé rameno poklesává
- ve správně nastavené pozici v sedu dlouho nevydrží

Vyšetření vleže na zádech metodou palpace

- v oblasti paže PHK je přítomný *hypotonus*, oblast ramene je palpačně bolestivá
- na zdravé LHK je tonus v normě
- na paretické PDK je tonus v normě
- palpační vyšetření útvaru na bérci LDK je nebolestivé, útvar má charakter otoku a je volně stlačitelný, tonus LDK je v normě

Vyšetření dýchání

U pacientky nacházíme horní typ dýchání, který se u žen vyskytuje běžně. Dechová frekvence je pravidelná, bez dušnosti. Zvládá provést i lokalizované dýchání.

Zhodnocení mobility v rámci lůžka, vertikalizace do sedu, stoje a chůze

- na lůžku zaujímá pacientka pasivní polohu, ke všem činnostem využívá zdravou LHK
- za slovního vedení je schopna otočit se na postižený bok i zpět, přetočení na zdravý bok samostatně neprovede
- při vertikalizaci do sedu přes postižený bok je nutné slovní vedení a dopomoc fyzioterapeuta
- pacientka není schopná samostatné vertikalizace do stoje, nutná dopomoc dvou fyzioterapeutů
- stoj s oporou chodítka o úzké bázi, většina váha těla spočívá na zdravé LDK, ve stoji má problémy s uzamknutím kolenního kloubu PDK, což kompenzuje vychýlením trupu na pravou stranu
- samostatné chůze není schopna ani v chodítku za opory dvou fyzioterapeutů. Pacientka na paretické PDK není schopna dorsální flexe v hlezenním kloubu, flexe v kolenním i kyčelním kloubu je také omezena.

Vyšetření metodou aspekce v poloze ve stoji, či vyšetření rovnováhy, dynamické vyšetření páteře a další typy vyšetření vyžadující stoj pacientky, nejsou pro její celkový zdravotní stav možné.

Vyšetření hybnosti končetin

PHK

- středně těžká paréza
- aktivní pohyb v ramenním kloubu neprovede v žádné rovině
- pasivní pohyb v ramenním kloubu je ve všech rovinách omezen nebo pro příliš velkou bolestivost nelze vyšetřit
- pohyb do flexe v loketním kloubu je aktivní pouze v iniciální fázi pohybu do 50°
- aktivní pohyb zápěstí do flexe a extenze je omezený
- v důsledku parézy je jemná motorika ruky porušena, vázne opozice palce, není schopna úchopů

- svalovou sílu hodnotím orientačně stupněm 2+

LHK

- abdukci v ramenním kloubu provede do 90° čistou abdukcí, nad 90° je pohyb bolestivý a provádí ho současně s flexí
- ostatní pohyby v ramenním kloubu i ostatních kloubech LHK bez omezení hybnosti
- svalovou sílu hodnotím orientačně stupněm 4-

PDK

- paréza lehčího stupně
- aktivní pohyb v kyčelním kloubu pacientka provedla pouze v nedostatečném rozsahu do flexe
- na žádost provedení pohybu v kyčelním kloubu v ostatních rovinách pacientka stále opakuje flexi, nepomohlo ani mé slovní vedení, mnou demonstrovaný pohyb či pasivní vedení končetiny pacientky do požadovaných směrů
- pasivní pohyb v kyčelním kloubu není omezen v žádné rovině
- aktivní pohyb v kolenním kloubu do extense neprovede v plném rozsahu
- aktivní pohyb do dorzální flexe v hleznu je výrazně omezený
- svalovou sílu hodnotím orientačně stupněm 3

LDK

- bez omezení hybnosti
- svalovou sílu hodnotím orientačně stupněm 4

Goniometrické vyšetření

Při vyšetření hybnosti končetin v poloze na zádech jsem pacientku rovněž podrobil orientačnímu goniometrickému vyšetření. Pacientce jsem dopomohl do polohy vleže na boku, ve které jsem změřil extenzi v ramenních, kyčelních i kolenních kloubech. Zejména na pravé paretické straně, pro velkou bolest bránící pohybu a také neschopnost provést pohyb i přes mé instrukce, nešel v určitých rovinách změřit rozsah kloubní pohyblivosti. Na levé straně jsem změřil rozsahy pohybů v rovinách, ve kterých bylo možno vyšetřit rozsahy pohybů na pravé straně. Všechny naměřené hodnoty jsou interpretovány v goniometrickém záznamu v tabulkách, které jsou přiloženy níže v textu (pro PHK viz tab. 7, pro LHK viz tab. 8, pro PDK viz tab. 9, pro LDK viz tab. 10). V levém sloupci tabulek je definována vyšetřovaná končetina, v prostředním sloupci jsou uvedeny změřené rozsahy pohybů pacientky, pravý sloupec

odpovídá vyšetřovaným kloubům a jejich fyziologickým rozsahům. Uvedené hodnoty byly měřeny ve stupních.

Tab. 7 Záznam PHK

PHK	Datum **7. 2. 2019**	**Ramenní kloub**
Aktivně		**S 45-0-180**
Pasivně	30-0-90	
Aktivně		**F 180-0-45**
Pasivně	60-0-10	
		Loketní kloub
Aktivně	0-0-50	**S 0-0-145**
Pasivně	0-0-130	
Aktivně	20-0-90	**R 90-0-90**
Pasivně	90-0-90	

***Zdroj**: vlastní výzkum, únor, 2019*

Tab. 8 Záznam LHK

LHK	Datum **7. 2. 2019**	**Ramenní kloub**
Aktivně	25-0-170	**S 45-0-180**
Pasivně	30-0-170	
Aktivně	90-0-45	**F 180-0-45**
Pasivně	170-0-45	
		Loketní kloub
Aktivně	0-0-120	**S 0-0-145**
Pasivně	0-0-130	
Aktivně	90-0-90	**R 90-0-90**
Pasivně	90-0-90	

***Zdroj**: vlastní výzkum, únor, 2019*

Tab. 9 Záznam PDK

PDK	Datum **7. 2. 2019**	**Kyčelní kloub**
Aktivně	0-0-70	**S 15-0-120**
Pasivně	5-0-115	
Aktivně	nelze hodnotit	**F 45-0-35**
Pasivně	20-0-15	
		Kolenní kloub
Aktivně	0-0-95	**S 0-0-130**
Pasivně	0-0-130	
		Hlezenní kloub
Aktivně	5-0-26	**S 20-0-50**
Pasivně	15-0-40	

***Zdroj**: vlastní výzkum, únor, 2019*

Tab. 10 Záznam LDK

LDK	Datum **7. 2. 2019**	**Kyčelní kloub**
Aktivně	10-0-110	**S 15-0-120**
Pasivně	15-0-120	
Aktivně	nelze hodnotit	**F 45-0-35**
Pasivně	20-0-15	
		Kolenní kloub
Aktivně	0-0-115	**S 0-0-130**
Pasivně	0-0-130	
		Hlezenní kloub
Aktivně	5-0-40	**S 20-0-50**
Pasivně	15-0-45	

***Zdroj**: vlastní výzkum, únor, 2019*

Vstupní neurologické vyšetření

Vyšetření hlavových nervů

n. I. – tento hlavový nerv je pro rehabilitaci nevýznamný

n. II. – zorné pole i *visus* je orientačně v normě

n. III., IV., VI. – na levém horním víčku *ptosis*, bulby jsou v konvergentním postavení, bez strabismu, zornice izokorické, přímá i nepřímá fotoreakce v normě

n. V. – na pravé straně obličeje je přítomna *hypestézie*, masseterový reflex v normě

n. VII. – v klidu patrný mírný pokles pravého ústního koutku, mimické svalstvo pravé strany je oslabeno, plně nafouknouté tváře vzduchem nezvládne udržet, příznak dýmky pozitivní vpravo

n. VIII. - kvalita sluchu je adekvátní věku, *vertigo* neudává

n. IX., X., XI. – přítomná *dysartrie*, *dysfagie* není postižená

n. XII. – jazyk v klidu uložen ve středu, plazí více vpravo, bez fascikulací

Vyšetření meningeálních příznaků

Oba vyšetřované příznaky (příznak opozice šíje a Brudzinského příznak) byly negativní.

Vyšetření šlachově okosticových reflexů

Na obou HKK byl nevýbavný reflex společného flexoru prstů. Ostatní reflexy—tricipitový, bicipitový a styloradiální byly na obou HKK výbavné.

Na DKK jsem testoval patelární reflex a reflex Achillovy šlachy. Patelární reflex byl na obou DKK výbavný, ale reakce PDK na tento podnět byla zvýšená. Reflex Achillovy šlachy byl na obou DKK nevýbavný.

Vyšetření pyramidových jevů na HKK

Pro středně těžkou parézu byly na PHK pozitivní *Mingazziniho, Dufourův, Ruseckého* a *Barrého* příznaky zánikových (paretických) jevů. Na LHK byly všechny jmenované zánikové jevy negativní.

Z iritačních (spastických) pyramidových jevů jsem vyšetřoval *Justerův* a *Trömnerův* jev. Zmíněné jevy jsou bilaterálně negativní.

Vyšetření pyramidových jevů na DKK

Ze zánikových pyramidových jevů jsem pacientku otestoval na *Mingazziniho* příznak. Při testování je vpravo patrná instabilita s následným sklesem – pozitivní, vlevo bez sklesu – negativní.

Iritační pyramidové jevy na DKK se dále rozdělují na

- extenční, ze kterých jsem testoval *Babinského* a *Chaddockův* příznak
- flekční, testoval jsem *Rossolimův* příznak

Na PDK byly oba testované extenční jevy pozitivní, flekční *Rossolimův* příznak je negativní. Všechny výše uvedené jevy jsou na LDK negativní.

Vyšetření taxe a diadochokineze

Při vyšetření *taxe* na LHK i LDK jsou pohyby cílené se zanedbatelnou odchylkou, *diadochokineze* je na LHK neporušena. Končetiny pravé strany z důvodu parézy nelze vyšetřit.

Vyšetření senzitivity

Povrchové čití a hluboké čití ve smyslu *statestezie* a *kinestezie* nelze pro poruchu percepce se smíšenou fatickou poruchou objektivně hodnotit.

Vyšetření soběstačnosti

Užil jsem dvou testů – Barthel indexu a testu funkční míry nezávislosti (FIM). Oba zmíněné testy se používají v neurologické praxi po celém světě.

Pomocí Barthelova testu jsem zhodnotil míru soběstačnosti v aktivitách každodenního života (dále ADL). Maximální možné skóre je 100 bodů a značí plnou nezávislost. Pacientka získala 25 bodů, což znamená, že je vysoce závislá v ADL (viz příloha 1).

První část FIM testu je zaměřena na vyšetření nedostatků v ADL a vychází z Barthelova indexu. V této části testu pacientka získala 36 bodů. Druhá část je doplněna o vyšetření kognitivních funkcí, ve kterém získala 8 bodů. Pacientka dosáhla 44 bodů ze 126 možných bodů (viz příloha 2).

2.3.2 Krátkodobý rehabilitační plán

Při sestavování krátkodobého rehabilitačního plánu paní B. jsem vycházel z jejího celkového zdravotního stavu založeném na kineziologickém vyšetření, z výsledků testů soběstačnosti (Barthel index a FIM test) a také z nastavených realistických cílů.

Rehabilitační plán paní B. bude zahrnovat:

- Kardiorespirační fyzioterapii, která u imobilní pacientky na lůžku sníží riziko vzniku TEN, otoků a napomůže ve zlepšení dechových funkcí.
- Z důvodu centrální léze *n. VII.* využiji orofaciální stimulace a faciokineze.
- Mobilizaci periferie a lopatky za účelem zlepšení propriocepce, dále také aproximace kloubů opěrných končetin
- Facilitaci exteroreceptorů pravostranných končetin.
- Cvičení na neurofyziologickém podkladě k podpoře obnovy volní hybnosti, vyžiji prvků metody proprioceptivní neuromuskulární facilitace (PNF) a Bobath konceptu.
- Celkové kondiční cvičení, které je nepostradatelné pro udržení kondice pacientky. Pasivní a aktivní cvičení s dopomocí u pravostranných končetin. Aktivní cvičení levostranných končetin.
- Nácvik postupné vertikalizace (viz kapitola Nácvik postupné vertikalizace)
- Z důvodu prevence muskuloskeletálních deformit, dekubitů a dalších sekundárních změn bude součástí každé rehabilitační jednotky polohování pacientky do antispastických vzorců.
- Doporučuji také spolupráci s ergoterapeutem a logopedem, psycholog dle mého mínění není nutný.

2.3.3 Realizace léčebně rehabilitačních postupů autorem

1. Rehabilitační jednotka (7. 2. 2019)

První den mě paní školitelka podrobně seznámila se zdravotním stavem pacientky a lékařskou zprávou z akutního příjmu na oddělení 81 I. Neurologické kliniky. Během první návštěvy jsem se pacientce na pokoji představil a spolu se školitelkou jsme paní B. objasnili průběh rehabilitace. I přes komplikace při komunikaci se mi částečně podařilo odebrat anamnézu, provedl jsem orientační kineziologický rozbor v leže na lůžku, neurologické vyšetření, Barthel index a FIM test. V úvodu mého vyšetření jsem byl přerušen lékařskou vizitou. Ošetřující lékař paní B. vysvětlil, že důvodem bolestí pravého ramene jsou artrotické změny, které byly prokázány RTG snímky pořízenými dne 6. 2. 2019 (viz Další podstoupená vyšetření).

2. Rehabilitační jednotka (8. 2. 2019)

Rehabilitační jednotku jsem zahájil orofaciální stimulací a cviky obličejových svalů.

Orofaciální stimulace obsahuje hmaty:

1. vytírání prsty v oblasti nadočnicových oblouků
2. vytírání prsty ze středu obočí nad nadočnicové oblouky a nahoru přes čelo k vlasům
3. vytírání od kořenu nosu přes lícní kosti ke spánku
4. vytírání prsty po stranách kořenu nosu
5. vytírání prsty z oblasti spánku a dolního úhlu mandibuly směrem k ústům
6. vytírání prsty obkroužením úst
7. tlak prsty nad horním i dolním rtem a v oblasti ústních koutků
8. tlak rukou pod bradu na temeno

Trénink faciokineze sestává z cviků:

1. foukání – pacient sešpulí rty a stiskne tváře
2. špulení dolní rtu s vystrčenou bradou dopředu a usilovným zatlačením ústních koutků dolů
3. nafukování tváří a přesunutí vzduchu z jedné strany na druhou
4. usmívání se se zvedáním ústních koutků, cenění zubů
5. pohyby dolní čelisti do stran, dopředu a dozadu
6. olíznutí rtů vypláznutým jazykem

Pacientce jsem cviky předvedl a chtěl jsem po ni, aby se je pokusila provést. S provedením cviků jsem pacientce na pravé straně dopomáhal, vyjma 3. a 6. cviku. Pokračoval jsem kondičním cvičením, které obsahovalo cévní gymnastiku a respirační fyzioterapii. Respirační fyzioterapie se skládala ze zaktivování bránice mou rukou za pomoci vysokofrekvenčního chvění a lokalizovaného dýchání, které bez problému zvládla. Zužitkoval jsem také dynamickou respirační fyzioterapii, kdy si pacientka položila předloktí paretické PHK na předloktí zdravé LHK, kterou si zároveň držela loket PHK. Svými HKK vytvořila „okénko“, které při nádechu přibližovala k hlavě a při výdechu ho naopak navracela k trupu. S provedením popsaného cviku měla paní B. potíže. Paretická PHK byla při pohybu pasivní a samotný pohyb pak mohl být, pro bolest pravého ramene, prováděn v omezeném rozsahu.

Aktivní cvičení LHK i LDK je bez omezení a bolesti. Pasivním pohybům pravostranných končetin předcházela stimulace exteroreceptorů prostřednictvím ježka. Při pasivních pohybech PHK jsem v ramenním kloubu velmi limitován bolestí, v lokti a zápěstí PHK byly pohyby aktivní s dopomocí. Na funkčně méně omezené PDK pacientka dosáhla i aktivního pohybu s dopomocí.

Následoval trénink mostu. V poloze na zádech s flektovanými koleny se pacientka chodidly zapřela o lůžko a nadzvedla hýždě, přičemž v této pozici musela chvíli setrvat. Při zvedání hýždí jsem jednou rukou dopomáhal mírným tlakem na kolena ve směru do lehátka a k nohám pacientky, tedy aproximací. Druhou rukou jsem poklepáváním („*tappingem*“) na straně postižené hýždě zajistil senzorickou připomínku.

Při nácviku mostu v pozici s elevovanou pánví jsem tahem za bedra pacientky dopomohl ke kraji lůžka. Pozice na kraji lehátka jsem využil pro nácvik přetáčení na zdravou i postiženou stranu. Rovněž jsem paní B. instruoval, jak se má během vertikalizace do sedu vzepřít na postiženém lokti.

Při posazování přes postižený bok se pacientka zapojila zatlačením zdravé ruky proti lůžku, což bylo pro posazení nedostatečné. Dopomohl jsem jí tahem za ramenní pletenec postižené strany a svěšením DKK z lůžka. V sedu byla nestabilní s tahem vpravo, *nauzea* ani *vertigo* se nedostavilo. Pod nohy pacientky jsem umístil stupínek, který zajistil exteroceptivní stimulaci plosek nohou. S oporou fyzioterapeuta v sedu zvládla na rozdíl od PDK předkopávání LDK. Po stimulaci exteroreceptorů stehna PDK ježkem bylo předkopávání aktivnější a ve větším rozsahu. Pozice pacientky v sedu jsem využil k nácviku přenášení váhy a rytmické stabilizaci trupu. S dopomocí dalšího fyzioterapeuta jsem zvertikalizoval paní B. do stoje v chodítku. Na PDK má problémy udržet uzamčený kolenní kloub. Váha těla spočívá na její nepostižené DK, trupem se uklání vlevo. Samostatné chůze v chodítku není schopna. Chůze v chodítku je schopna pouze na krátkou vzdálenost a s dopomocí fyzioterapeuta na PDK s dorziflexí v hlezenním kloubu při švihové fázi a udržením extenze v koleni během stojné fáze. Paní B. jsem dopomohl zpátky do lůžka a v poloze vleže na zádech jsem ji zapolohoval (viz kapitola Polohování a přístup k pacientovi).

3. Rehabilitační jednotka (9. 2. 2019)

U paní B. přetrvává stav utlumení. V úvodu jsem provedl orofaciální stimulaci a pokračoval jsem tréninkem faciokineze. Kondiční cvičení sestávalo z prvků z cévní gymnastiky a respirační fyzioterapie (viz 2. Rehabilitační jednotka).

Pacientce jsem dopomohl na levý bok a zmobilizoval jsem jí pravou lopatku. Následovalo cvičení podle metody PNF, konkrétně diagonály lopatky. Začal jsem anteriorní elevací a posteriorní depresí, kdy vedení slovem bylo obtížné, proto jsem pacientčinu lopatku několikrát vedl požadovaným směrem, což měla zopakovat sama. Samotné provedení pohybů rozsahem, ani za mého vedení pohybu dotykem a slovní instruktáže, nedosahovalo stejné úrovně jako při pasivně vedeném pohybu. Pohyb proti velmi mírnému odporu zvládla provést. Následovaly

pohyby lopatky v diagonále anteriorní deprese a posteriorní elevace. I tyto pohyby, tak jako u předešlých dvou diagonál, neodpovídaly rozsahem pasivně vedeným pohybům. Na pravostranných končetinách jsem pokračoval jejich exteroceptivní stimulací ježkem, dále pak aktivním pohybem s dopomocí. Z Bobath konceptu jsem využil cviku, kdy si pacientka propletla prsty LHK i PHK, se kterými se snažila pohybovat směrem vzhůru ke stropu. Toto cvičení jsem rozšířil o pohyby do stran. Cvik až na občasné vyklouzávání paretické ruky, ze sevření zdravé ruky, zvládla v omezeném rozsahu provést. Následoval nácvik mostu a cviky pro aktivaci trupového svalstva. Při rotaci horního trupu doleva jsem pacientce provlékl svou levou ruku pod její PHK a uchopil jsem ji za lopatku. PHK pacientky jsem zafixoval o své rameno a následně jsme prováděli pohyb. Rotaci doprava zvládla bez dopomoci. Rotaci dolního trupu s flektovanými DKK v kyčlích i kolenech doleva zvládla sama, při rotaci doprava jsem dopomáhal. S pacientkou jsem rovněž trénoval přetáčení na zdravý i postižený bok, přičemž lépe jí šlo přetočení na bok postižený.

U DKK jsem využil cviku, kdy pacientka pokrčila DKK, opřela se ploskami o lehátko a nato střídavě přitahovala kolena k břichu. Dále jsem ji mezi flektovaná kolena vložil overball, který rytmicky stlačovala. Popsaná pozice pacientky s overballem mezi flektovanými koleny je výchozí pozicí pro další cvik, při kterém se snažila střídavě předkopávat DKK. Popsané cviky DKK byly na LDK aktivní, na PDK byly pohyby aktivní s dopomocí.

Za slovního vedení a s mírnou dopomocí se paní B. zvládla přetočit na postižený pravý bok. V této pozici se zapřela zdravou rukou proti lůžku a současně jsem jí pomohl tahem za ramenní pletenec postižené strany a svěšením DKK z lůžka do sedu. V sedu pokračuji tréninkem přenášení váhy a nácvikem rytmické stabilizace trupu. S vertikalizací do stoje v chodítku mi pomohl další fyzioterapeut, ve stoji je paní B. také nestabilní. S oporou v chodítku zvládne střídavé přenášení váhy na DKK. Na PDK má problémy udržet uzamčený kolenní kloub.

Po nácviku vertikalizace byla paní B. unavená, proto jsem ji dopomohl zpět na lehátko a zapolohováním na zdravý levý bok (viz kapitola Polohování a přístup k pacientovi) jsem ukončil rehabilitační jednotku.

Po ukončení mé rehabilitační jednotky jsem s paní ergoterapeutkou provedl kineziotaping pravého ramene. Zvolili jsme metodu mechanické korekce s užitím dvou tapů s napětím v bázi 50–75 %. Kotva prvního tapu byla aplikována v medioklavikulární čáře, v oblasti pod klavikulou. Tape pokračoval v horizontální rovině obkroužením hlavice humeru až pod spinu scapulae. Druhý tape byl lepen od středu přes acromioklavikulární skloubení (dále AC) a jeho konce přesahovaly první tape. Třetí tape doplňoval mechanickou korekci o funkční korekci,

kotva byla aplikována na horní porci trapézu, překrýval AC kloub a dosahoval až za *tuberositas humeri*. (Fotografická dokumentace kineziotapingu ramene viz příloha č. 3).

4. Rehabilitační jednotka (14. 2. 2019)

Z důvodu mé nemoci se následující rehabilitační jednotka konala po pěti denní pauze. Po uplynulé době jsem si nevšiml žádných změn hybnosti. Paní B. mě při příchodu poznává a sděluje mi, že se na cvičení těšila. V úvodu jsem provedl orofaciální stimulaci i trénink faciokineze.

Během této rehabilitační jednotky byla přítomna ergoterapeutka. Využili jsme cvičení v zařízení *„redcord“* (viz příloha č. 4). Cvičení předcházela mobilizace pravé lopatky a provádění pohybů lopatky v diagonálách dle metody PNF. Na PHK pacientky jsme aplikovali vzduchovou dlahu, která byla lanem zavěšena v zařízení redcord upevněném v kolejnicích na stropě. Zavěšená HK tak nepodléhá působení gravitace, čímž umožňuje nácvik aktivních pohybů či aktivních pohybů s dopomocí v ramenním kloubu v závislosti na poloze pacientky. V případě paní B. se jednalo o aktivní pohyb s dopomocí. V poloze na zádech paní B. cvičila pohyby v ramenním kloubu ve frontální rovině do abdukce, odhadem byl pohyb aktivní do 60°, pohyb do addukce byl pro pacientku snažší, ale neumožňoval pohyb přes střední rovinu. Poté se pacientka s dopomocí otočila na levý bok. V této poloze byly pohyby v ramenním kloubu prováděné v rovině sagitální. Flexe byla aktivní přibližně do 60°, pohyb do extenze byl i přes odlehčenou končetinu výrazně omezený, dosáhla přibližně 10°. Následně jsem nastavil polohovatelné lůžko pro oporu pacientky vsedu. V pozici pacientky v podepřeném sedu jsem přizpůsobil závěsný aparát tak, aby byla PHK zavěšena ve vzduchu přibližně ve vodorovné rovině se zemí. V této pozici paní B. prováděla aktivní pohyby v transverzální rovině, v přibližném rozsahu 25° do abdukce a 5° do addukce. Paní B. měla z cvičení radost a po celou dobu se aktivně zapojovala.

Dále jsme v rehabilitační jednotce využili elektrostimulace svalů předloktí PHK prostřednictvím zařízení „*walkaide“*. Tuto metodu jsme nejprve zužitkovali k nácviku pohybu zápěstí do dorzální flexe. Elektrody byly přiloženy a upevněny páskami se suchým zipem na *dorsum* předloktí, v oblasti svalů inervovaných *n. radialis*. Terapie probíhala 10 minut. S paní ergoterapeutkou jsme využili zařízení „*walkaide“* i pro stimulaci *n. medianus* k nácviku opozice palce PHK, což je pohyb esenciální v každodenních činnostech života. I v tomto případě probíhala terapie 10 minut, přičemž anoda byla přiložena v oblasti *thenaru* a katoda na zápěstí.

Ve cvičební jednotce jsem pokračoval nácvikem bridgingu, rotací horního i dolního trupu a pohyby DKK. Paní B. se za slovního vedení a mírné dopomoci přetočila na postižený bok. Následně jsem jí pomohl tahem za ramenní pletenec do sedu, ve kterém jsme pokračovali nácvikem rytmické stabilizace trupu. Paní ergoterapeutka mi pomohla s vertikalizací pacientky do stoje v chodítku, ve kterém jsem prováděl rytmickou stabilizaci trupu. Chůzí v chodítku jsme se dostali do poloviny pokoje, přibližně 5 metrů. Při chůzi je nutná dopomoc PDK. Po nácviku chůze jsem pacientce dopomohl zpátky do lůžka a v pozici v leže na zádech jsem ji zapolohoval.

5. Rehabilitační jednotka (15. 2. 2019)

V úvodu jsem pacientce oznámil, že ji v průběhu dne přeloží na oddělení KTLR, kde budou nadále probíhat naše rehabilitační jednotky. Na dotaz, jak se jí daří, mi sdělila, že se jí v noci dobře nespalo a cítí unaveně.

Jednotku jsem zahájil orofaciální stimulací a tréninkem faciokineze. Za slovního vedení a mírné dopomoci se přetočila na zdravý bok. V této pozici jsem provedl mobilizaci pravé lopatky a pokračoval jsem aktivním cvičením lopatky v diagonálách dle metody PNF. Následovaly cviky pro aktivaci trupového svalstva a trénink mostu.

Pro posílení exteroceptivních stimulů pravostranných končetin jsem využil ježka a dvou molitanových míčků, jeden z nich byl větší a měkčí, druhý byl mírně tužší, menších rozměrů. Pro posílení úchopů PHK jsem paní B. nechal molitanové míčky mačkat. Ke cvičení HKK i DKK jsem využil cviků popsaných ve 3. rehabilitační jednotce. Mimo ně jsem s pacientkou trénoval izolovanou dorzální i plantární flexi hlezenního kloubu, také jsem ji naučil izometrickou kontrakcí *m. quadriceps femoris*, i *mm. glutei*.

Při vertikalizaci do sedu přes postižený bok se pacientka zapojila zatlačením zdravé ruky proti lůžku a svěšením DKK z lůžka, dopomohl jsem mírným tahem za postižený ramenní pletenec. V sedu jsem ji srovnal a pokračoval jsem v nácviku rovnováhy. Další nácvik vertikalizace přerušili zdravotní sestry, které paní B. přišly přesunout na rehabilitační oddělení 23.

6. Rehabilitační jednotka (18. 2. 2019)

V tento den jsem paní B. poprvé navštívil na oddělení KTLR u sv. Anny. Při mém příchodu pacientka seděla na kraji lehátka s ploskami opřenými o bednu, poprvé u ni pozoruji stabilitu v sedu. Je v dobré náladě, snaží se aktivně komunikovat, což se doposud ne vždy dařilo. V úvodu jsem si všiml otoku na akru PHK, zejména v oblasti předloktí a ruky. Indikoval jsem lymfatický

taping na pravé předloktí pro redukci otoku, který jsem z důvodu, aby bylo zachováno volné místo pro elektrody při elektrostimulaci extenzorů pravého předloktí neaplikoval.

Jako každý den jsem provedl orofaciální stimulaci a rovněž jsem využil prvků z cévní gymnastiky.

Při přetočení na levý bok zapomněla zapojit HKK, proto jsem s ní přetáčení na oba boky znovu zopakoval. V poloze pacientky na levém boku jsem provedl mobilizaci pravé lopatky a pokračoval jsem aktivními pohyby lopatky v diagonálách dle metody PNF.

Pro stimulaci exteroreceptorů jsem znovu využil ježka a také kartáče s drsnějšími štětinami. Snažil jsem se o izolované provedení pohybů, např. izolovaná opozice palce či čistá flexe v lokti, bez přepadávání předloktí do pronace a následně odlehčeného pohybu, kdy své předloktí sunula po laterální části trupu. Koordinace pohybů i jejich provedení bylo po facilitaci přesnější a kontinuálnější.

Pokračoval jsem cviky pro aktivaci trupového svalstva, tréninkem mostu a zavedených cvicích na HKK i DKK. Během cvičení DKK jsem pozoroval mírné zlepšení v provádění cviků PDK na rozdíl od předešlých rehabilitačních jednotek

Vertikalizaci do sedu přes postižený bok zvládla s mou dopomocí tahem za pravý ramenní pletenec. V sedu je stabilní, hlava je držena ve vzpřímeném postavení v prodloužení osy páteře, HKK jsou položeny na lehátku a plosky DKK jsou podloženy na stupínku. S pacientkou v sedu se pokoušíme o střídavé přenášení váhy ze strany na stranu a rovněž o přenášení váhy na paretickou stranu se současným zatěžováním PHK. Při druhém cviku jsem jednou rukou zajistil oporu pravého ramenního kloubu a druhou rukou jsem napomohl udržet extenzi v loketním kloubu. V sedu trénujeme také předkopávání DKK. S pomocí druhé fyzioterapeutky jsme paní B. zvertikalizovali do stoje v chodítku a pokračovali jsme v nácviku chůze. Při chůzi je nutné slovní vedení a dopomoc PDK s dorziflexí v hlezenním kloubu při švihové fázi a udržením extenze v koleni během stojné fáze. Chůzí jsme se dnes dostali až nemocniční chodbu.

Rehabilitační jednotku jsem ukončil polohováním na zdravý bok.

7. Rehabilitační jednotka (19. 2. 2019)

Po příchodu mě fyzioterapeutka na pokoji informovala, že už dnes s paní B. cvičila. Dopomohla jí při vertikalizaci do sedu i stoje. Při chůzi v chodítku ji dopomáhala s PDK a stejně jako předešlý den se dostaly na chodbu. V průběhu dne pak pacientku vzala na přístroj motomed, na kterém v sedu cvičila 20 minut na HKK, poté 20 minut na DKK.

Dnes jsem terapii zahájil přesunem pacientky na vozík. Dopomohl jsem jí do sedu, v pozici před pacientkou jsem její kolena zafixoval svými koleny, HKK spojila za mým krkem a já jsem ji HKK obejmul trup a držel jsem ji za ramenní pletence. V této pozici jsem pacientku naklonil dopředu, paní B. se zapojila nadzvednutím pánve, a přesunul jsem ji do nachystaného vozíku na zdravé straně. Pacientku jsem na vozíku převezl do tělocvičny, kde při terapii využiji širokého Vojtova stolů.

Léčebnou rehabilitaci jsem začal orofaciální stimulací a tréninkem faciokineze. Následovala mobilizace pravé lopatky a aktivní pohyby lopatky v diagonálách dle metody PNF. Zopakovali jsme rotační cviky na horní i dolní trupové svalstvo. Dále jsem pokračoval pasivními pohyby pravostranných končetin ve všech kloubech a nácvikem aktivních pohybů s důrazem na svaly předloktí a ruky, zejména opozice palce. Pro posílení HKK jsem znovu užil cviku z Bobath konceptu. Pacientka se spojenýma rukama přiblížila ke stropu, při provádění je patrná dominance LHK.

Do cvičební jednotky jsem zařadil také přetáčení na postiženou i nepostiženou stranu. Přetáčení i návrat do výchozí pozice vleže zvládá sama.

Pro posazení přes postižený bok je stále nutná mírná dopomoc za ramenní pletenec. V sedu jsem zařadil trénink senzorické stimulace za pomoci balanční čočky umístěné pod plosky nohou. Balanční čočky umístěné pod hýždě jsem využil při rozvoji rovnováhy v sedu. Paní B. jsem pomohl s vertikalizací do stoje v chodítku. Ve stoji je stále nestabilní, zkoušíme přenášení váhy a přešlapování na místě, během kterého má problémy udržet extenzi v kolenním kloubu PDK. Paní B. byla unavená, proto jsem ji na vozíku přesunul zpět do pokoje a na lůžku jsem ji zapolohoval v poloze na levém boku.

Rehabilitaci jsem se snažil proložit tréninkem kognitivních funkcí dotazy tipu kolik vidí míčů v místnosti, jakou mají barvu, kolik lehátek je v místnosti. Na dotaz barev dokázala správně odpovědět, správný počet lehátek a míčů ale neuvedla.

8. Rehabilitační jednotka (20. 2. 2019)

Paní B. je v dobrém psychickém rozpoložení. Dnešní rehabilitační jednotku zaměřím na posílení jemné motoriky PHK a kognitivní cvičení. V úvodu se pacientka sama přetočila na pravý bok, dopomohl jsem jí do sedu a pod plosky nohou jsem umístil stupínek. V poloze pacientky v sedu jsem provedl orofaciální stimulaci a trénink faciokineze. Je patrné posílení mimického svalstva, při nafouknutých tvářích udrží vzduch.

Trénink jemné motoriky PHK jsem provedl ve spolupráci s fyzioterapeutkou. Na levou ruku pacientky jsem navlékl a připevnil žíňku tvaru obdelníku, abychom při nácviku úchopů eliminovali napomáhání touto rukou.

Léčebnou rehabilitaci jsem začal stimulací předloktí a ruky prostřednictvím míčků, drátěný prstýnek byl metodou volby pro stimulaci exteroreceptorů před cvičením jednotlivých prstů. Pro cvičení jemné motoriky jsem využil pěnových skládaček, krychle s dírami ve stěnách, do kterých se vkládají odpovídající barevné geometrické tvary a barevné kostky s obrázky na jejich stěnách. S pacientkou jsme cvičili hrubé úchopy, manipulaci s předměty v ruce–jejich zvedání, přesouvání, otáčení i posouvání. Během cviků jsem se dotazoval na barvy kostek se kterými manipulovala, odpovídala bezchybně.

Kognitivní trénink obsahoval cvičení, jejichž podstatou bylo přiřadit ke kartičkám s barevným obrázkem odpovídají kartičku se slovním popisem obrázku. Tématem prvního balíku kartiček byly části lidského těla. Paní B. zvládla správně spárovat 3 kartičky z 10. Další balík kartiček se zaměřoval na předměty každodenního života, jako např. talíř, příbor, hodiny, hodinky, klíče, dveře a další, dokázala utvořit 4 z 10 možných párů. Cílem dalšího cvičení byl popis vyobrazených aktivit na listu papíru (viz příloha č. 5). U toho cvičení se objevila zhoršená výbavnost slov, nemohla si vzpomenout a často obrázky komentovala slovy knoflík nebo knedlík (ani jedno ze zmíněných nebylo na žádném z obrázku vyobrazeno). V nadcházejícím cvičení jsem před pacientku položil papír s abecedou napsanou velkými tiskacími písmeny. Prstem jsem jí ukazoval, která písmena má přečíst. U samohlásek byla bezchybná, souhlásky pletla.

Na kognitivní trénink v sedu jsem navázal vertikalizací do stoje v chodítku. Ve stoji pokračoval přenášením váhy a přešlapováním. V průběhu vertikalizace se u paní B. objevila dušnost, která téměř hned zmizela, po chvíli se znovu objevila a začala jí bolet hlava. Pro tyto potíže jsem ukončil rehabilitační jednotku, pacientku jsem zapolohoval a problémy jsem sdělil sestře.

9. Rehabilitační jednotka (21. 2. 2019)

Dozvěděl jsem se, že další pobyt paní B. bude probíhat v Dolečovacím a rehabilitačním oddělení Nový Lískovec, kde se zároveň uskutečnila dnešní rehabilitační jednotka. Paní B. byla ráda, že mě vidí. Na dotaz, jak se jí daří mně odpověděla, že jí dnes bolí pravé rameno a předloktí. Během konverzace jsem si všiml, že pacientce znovu oteklo pravé předloktí s rukou.

Jako každý den jsem v úvodu léčebné rehabilitace provedl orofaciální stimulaci a trénink faciokineze. Pro otok jsem do rehabilitační jednotky zařadil také prvky z cévní gymnastiky.

Vleže na levém boku jsem provedl mobilizaci pravé lopatky a aktivní pohyby lopatky v diagonálách dle metody PNF. Subjektivně se mi zdálo, že je pacientka schopna pohybu lopatky v diagonálách proti mírně většímu odporu mých rukou, na rozdíl od předešlých rehabilitačních jednotek. V leže pacientky jsem pokračoval v zavedených cvicích na HKK i DKK.

Při vertikalizaci do sedu přes zdravý bok pacientka aktivně spolupracuje svěšením PDK pomocí LDK a vzepřením se na lokti LHK zatlačením PDK do lůžka. V sedu je stabilní, pod slovním vedením se střídavou flexí v kyčelních kloubech zároveň s oporou o natažené HKK dokáže samostatně přesunout ke kraji lehátka. Zopakovali jsme nácvik rovnováhy v sedě a také předkopávání DKK. Ve stoji postrádá stabilitu, zapomíná extendovat pravé koleno. Ve stoji zkoušíme přenášení váhy a přešlapování na místě. Po chvíli se objevili ortostatické potíže v podobě točení se hlavy, proto jsem paní B. dopomohl zpět do lůžka, kde jsem ji zapolohoval.

10. Rehabilitační jednotka (22. 2. 2019)

Během poslední společné rehabilitace jsem provedl výstupní vyšetření. Skládalo se z výstupního kineziologického rozboru, výstupního neurologického vyšetření a zhodnocení soběstačnosti prostřednictvím BI a FIM testu.

2.3.4 Výstupní kineziologický rozbor

Objektivní vyšetření

- Status preasens – pacientka je vigilní, orientuje se osobou, místem i časem. Během rehabilitačních jednotek se aktivně zapojuje, ze cvičení má radost.
- Verbální komunikace se navzdory přetrvávající poruše percepce se středně těžkou smíšenou fatickou poruchou s dysartrií zlepšila, pacientka více artikuluje. Na jednoduché otázky odpovídá bezprostředně, s výbavností slov má stále problémy.
- Přítomná středně těžká paréza PHK, na PDK je paréza lehčího stupně.
- Zaveden permanentní močový katetr s plínou.
- U pacientky je přítomna obezita centrálního typu, somatotypem připomíná endomorfní typ. Kůže je suchá, volně protažitelná.

Kineziologický rozbor

Vyšetření vleže na zádech metodou aspekce

Hlava a krk

- na levém očním výčku mírná ptóza
- nepatrný rozdíl v postavení pravého ústního koutku od levého ústního koutku- zlepšení stavu, rty jsou mírně cyanotické
- chrup horní čelisti je neúplný, doplněný protézou, na dolní čelisti je vyjma předního řezáku úplná absence chrupu
- krk bez známek traumatu, štítná žláza i lymfatické uzliny nejsou zvětšeny

Trup

- pyknický typ hrudníku, bez deformit, známek traumat, či jizev

PHK

- rameno stále v mírné protrakci, bez semiflexe v loketním kloubu, předloktí volně položeno v pronaci na lehátku
- na končetině přítomný otok, který na rozdíl od otoku popsaném při vstupním vyšetření není tak výrazný

LHK

- volární oblast předloktí posázena drobnými hematomy
- bez otoků, položena volně podél těla

PDK

- bez otoků, položena volně na lehátku, v kyčelním kloubu mírná zevní rotace
- na přednoží *hallux valgus*
- deformita druhého a třetího prstu – *digitus hamatus*

LDK

- bez otoků, položena volně na lehátku
- na laterální straně bérce jizva, mediálně ohraničený vyplněný útvar tvaru „O“
- na přednoží *hallux valgus*, mírně větší než vpravo

Vyšetření vsedě metodou aspekce

- sed je stabilní, hlava i krk v prodloužené ose páteře
- mírná anteflexe hlavy

- protrakce ramen, symetrické postavení klavikul
- HKK položeny na lůžku, LHK má opornou funkci, která u PHK vázne
- ploskami DKK se dotýká země

Vyšetření vleže na zádech metodou palpace

- extensory předloktí PHK v hypertonu
- na ventrální straně bérce LDK je ohraničený otok tvaru „0“ zabírající horní 2/3 bérce, nebolestivý při dotyku

Vyšetření dýchání

U pacientky nacházíme horní typ dýchání, který se u žen vyskytuje běžně. Dechová frekvence je pravidelná, bez dušnosti. Zvládá provést i lokalizované dýchání.

Zhodnocení mobility v rámci lůžka, vertikalizace do sedu, stoje a chůze

- pacientka je schopna se samostatně přetočit na hemiparetický bok, při přetočení na zdravý bok je nutná dopomoc při rotaci pánve
- k manipulace s předměty v okolí využívá LHK, PHK využívá spíše k přidržování předmětů (např. přidržení chleba během oběda)
- při vertikalizaci do sedu přes postižený bok aktivně dopomáhá tlakem LHK proti lehátku a spuštěním DKK mimo lůžko, nutná mírná dopomoc za ramenní pletenec
- v pozici v sedu na kraji lůžka setrvá stabilně 20 minut, opora není nutná
- samostatné vertikalizace do stoje není schopná, dopomáhá fyzioterapeut
- stoj není stabilní, potřebná opora fyzioterapeuta, úklon trupu vlevo, LDK nese větší část tělesné hmotnosti, koleno PDK je nestabilní–ve stoji se podlamuje
- chůze možná pouze v chodítku a s dopomocí fyzioterapeuta, který dopomáhá PDK ve švihové fázi s dorziflexí v hlezenním kloubu a udržením uzamčeného kolenního kloubu při stojné fázi krokového mechanismu
- výše popsanou chůzí pacientka dojde na chodbu a zpátky k lůžku (přibližně 15 metrů)

Vyšetření metodou aspekce v poloze ve stoje, či vyšetření rovnováhy, dynamické vyšetření páteře a dalších typy vyšetření vyžadující stoj pacientky, nejsou pro její celkový zdravotní stav možné.

Vyšetření hybnosti končetin

PHK

- středně těžká paréza
- aktivní pohyby v ramenním kloubu jsou v minimálních rozsazích
- pasivní pohyby v ramenním kloubu jsou srovnatelné s rozsahem pasivních pohybů při vstupním vyšetření, volnější pohyb do vnitřní rotace, zevní rotace beze změny
- aktivní flexe v loketním kloubu v plném rozsahu, aktivní pohyby zápěstí i prstů, zvládne provést opozici palce
- svalovou sílu hodnotím orientačně stupněm 3

LHK

- bez omezení hybnosti, pacientka ji aktivně využívá k manipulaci s předměty
- svalovou sílu hodnotím orientačně stupněm 4+

PDK

- paréza lehčího stupně
- zlepšila se aktivní hybnost PDK v kyčelními hlezenním kloubu
- nestabilní koleno při stoji i chůzi
- svalovou sílu hodnotím orientačně stupněm 3+

LDK

- bez omezení hybnosti
- svalovou sílu hodnotím orientačně stupněm 4+

Goniometrické vyšetření

V poloze pacientky vleže na zádech a na boku jsem provedl goniometrické vyšetření. Všechny naměřené hodnoty jsou interpretovány v goniometrickém záznamu v tabulkách, které jsou přiloženy níže v textu (pro PHK viz tab. 11, pro LHK viz tab. 12, pro PDK viz tab. 13, pro LDK viz tab. 14). V prvním sloupci je definována vyšetřovaná končetina, ve druhém sloupci jsou uvedeny změřené rozsahy pohybů při vstupním vyšetření, ve třetím sloupci jsou pak uvedeny změřené rozsahy pohybů při výstupním vyšetření a čtvrtý sloupec odpovídá vyšetřovaným kloubům a jejich fyziologických rozsahům. Uvedené hodnoty byly měřeny ve stupních.

Tab. 11 Záznam PHK

PHK	Datum **7. 2. 2019**	Datum **22. 2. 2019**	**Ramenní kloub**
Aktivně	nelze hodnotit	nelze hodnotit	S 45-0-180
Pasivně	30-0-90	30-0-95	
Aktivně	nelze hodnotit	nelze hodnotit	F 180-0-45
Pasivně	60-0-10	80-0-10	
			Loketní kloub
Aktivně	0-0-50	0-0-120	S 0-0-145
Pasivně	0-0-130	0-0-130	
Aktivně	20-0-70	70-0-80	R 90-0-90
Pasivně	90-0-90	90-0-90	

***Zdroj**: vlastní výzkum, únor, 2019*

Tab. 12 Záznam LHK

LHK	Datum **7. 2. 2019**	Datum **22. 2. 2019**	**Ramenní kloub**
Aktivně	25-0-170	28-0-170	S 45-0-180
Pasivně	30-0-170	30-0-170	
Aktivně	90-0-45	90-0-45	F 180-0-45
Pasivně	170-0-45	170-0-45	
			Loketní kloub
Aktivně	0-0-120	0-0-120	S 0-0-145
Pasivně	0-0-130	0-0-130	
Aktivně	90-0-90	90-0-95	R 90-0-90
Pasivně	90-0-90	90-0-100	

***Zdroj**: vlastní výzkum, únor, 2019*

Tab. 13 Záznam PDK

PDK	Datum 7. 2. 2019	Datum 22. 2. 2019	Kyčelní kloub
Aktivně	0-0-70	2-0-90	S 15-0-120
Pasivně	5-0-115	5-0-115	
Aktivně	nelze hodnotit	28-0-10	F 45-0-35
Pasivně	20-0-15	40-0-15	
			Kolenní kloub
Aktivně	0-0-95	0-0-110	S 0-0-130
Pasivně	0-0-130	0-0-130	
			Hlezenní kloub
Aktivně	5-0-26	10-0-29	S 20-0-50
Pasivně	15-0-40	15-0-40	

***Zdroj**: vlastní výzkum, únor, 2019*

Tab. 14 Záznam LDK

LDK	Datum 7. 2. 2019	Datum 22. 2. 2019	Kyčelní kloub
Aktivně	10-0-110	15-0-110	S 15-0-120
Pasivně	15-0-120	19-0-120	
Aktivně	nelze hodnotit	30-0-20	F 45-0-35
Pasivně	20-0-15	35-0-22	
			Kolenní kloub
Aktivně	0-0-115	0-0-115	S 0-0-130
Pasivně	0-0-130	0-0-130	
			Hlezenní kloub
Aktivně	5-0-45	7-0-45	S 20-0-50
Pasivně	15-0-45	15-0-45	

***Zdroj**: vlastní výzkum, únor, 2019*

Výstupní neurologické vyšetření

Vyšetření hlavových nervů

n. I. – tento hlavový nerv je pro rehabilitaci nevýznamný

n. II. – zorné pole i *visus* je orientačně v normě

n. III, IV, VI. – na levém horním víčku *ptosis*, bulby jsou v konvergentním postavení, bez strabismu, zornice izokorické, přímá i nepřímá fotoreakce v normě

n. V. – senzitivita obličeje nyní stranově shodná, výstupy nervu nebolestivé, masseterový reflex v normě

n. VII. – pokles pravého ústního koutku se částečně upravil, při cenění dojde k jeho zvýraznění. Mimické výrazy nejsou tak asymetrické, na rozdíl od vstupního vyšetření. Příznak dýmky negativní.

n. VIII. – kvalita sluchu je adekvátní věku, *vertigo* pouze u vertikalizace během posledních tří rehabilitačních jednotek

n. IX, X, XI. – přítomná *dysartrie*, *dysfagie* není postižená

n. XII. – jazyk v klidu uložen ve středu, plazí více vpravo, bez fascikulací

Vyšetření meningeálních příznaků

Oba vyšetřované příznaky (příznak opozice šíje a Brudzinského příznak) byly negativní.

Vyšetření šlachově okosticových reflexů

Na obou HKK byl nevýbavný reflex společného flexoru prstů. Ostatní reflexy–tricipitový, bicipitový a styloradiální byly na obou HKK výbavné. Patelární reflex na obou DKK v normě, reflex Achillovy šlachy bilaterálně nevýbavný.

Vyšetření pyramidových jevů na HKK a DKK

Výsledky výstupního vyšetření pyramidových jevů končetin jsou shodné s výsledky ze vstupního vyšetření.

Vyšetření taxe a diadochokineze

Při vyšetření *taxe* na LHK i LDK jsou pohyby přesně cílené, *diadochokineze* je na LHK neporušena. Končetiny pravé strany z důvodu omezené hybnosti nelze vyšetřit.

Vyšetření senzitivity

Čití akra PHK je sníženo ve smyslu *hypostezie*, směrem distoproximálním od akra je čití nepoškozeno. Senzitivita LHK je v normě. Vyšetření čití na DKK nelze objektivně hodnotit, pacientka nemohla odlišit dotek PDK od LDK.

Hluboké čití ve smyslu *statestezie* a *kinestezie* nelze pro poruchu hybnosti adekvátně vyšetřit.

Vyšetření soběstačnosti

Tak jako u vstupního vyšetření jsem k validaci rehabilitace užil BI a FIM test. V BI pacientka získala 45 bodů ze 100 možných bodů, což značí závislost středního stupně v ADL. Zlepšila se o 20 bodů (viz příloha č. 1). V kognitivní části FIM testu dosáhla 21 bodů, ve druhé, motorické části získala 44 bodů. Celkově tak dosáhla 65 bodů ze 126 možných, zlepšila se o 21 bodů (viz příloha č. 2).

Zhodnocení výsledků rehabilitace během hospitalizace pacientky

Na konci rehabilitace je na rozdíl od vstupního vyšetření na pacientce patrné

- posílení mimického svalstva, mírnější pokles pravého ústního koutku a lepší artikulace
- porozumění jednoduchým větám a pokynům, reakce v podobě bezprostřední odpovědi
- samostatnost v obsluze na lůžku, zlepšení mobility v rámci lůžka – zvládne se přetočit na oba boky
- zvýšení svalové síly HKK akrálně, PHK z 2+ na 3 stupeň, LHK z 4- na stupeň 4, hodnoceno stiskem rukou
- mírné zvětšení rozsahů pohybu při goniometrickém vyšetření (viz tab. 11—14 výše v textu)
- zlepšení jemné motoriky PHK – lepší statické úchopy a přesouvání předmětů
- stabilita v sedu
- prodloužení ušlé vzdálenosti chůzí ve vysokém chodítku s dopomocí fyzioterapeuta z původních 0 metrů na přibližně 15 metrů
- zlepšení BI (viz příloha č. 1)
- zlepšení FIM testu (viz příloha č. 2)

2.4 Dlouhodobý rehabilitační plán

Další rehabilitace paní B. bude i nadále probíhat v DRO v Novém Lískovci. S ohledem na věk a zdravotní stav pacientky předpokládám trvalý funkční deficit, jehož závažnost bude mimo jiné determinována i následnou realizací rehabilitační péče na základě sestaveného dlouhodobého rehabilitačního plánu.

I přes uvedená zlepšení je třeba se dále věnovat posilování svalstva trupu, HKK i DKK. Posílení uvedených částí těla bude esenciální pro znovunabytí stability ve stoji a následnou obnovu správného stereotypu chůze. Dovoluji si doporučit paní B. pokračovat v ergoterapeutické péči pro maximální možnou obnovu jemné motoriky PHK a nácviku kognitivních funkcí. Pro úpravu fatické poruchy si dovolím pacientce poradit pokračovat v zavedené logopedické péči. Součástí interdisciplinární rehabilitace musí být také kontinuální trénink kognitivních funkcí. Po ukončení rehabilitace v DRO si pacientce dovolím poradit, s ohledem na její aktuální zdravotní stav, pokračovat v rehabilitaci v ambulantní péči, popřípadě si zajistit fyzioterapeuta, který by na rehabilitaci navázal v domácím prostředí.

Před propuštěním pacientky do domácí péče je nutné ji za instruovat v používání kompenzačních pomůcek. Dále bych manželovi paní B. navrhl, aby domácnost přizpůsobil k jejímu návratu, proces by zahrnoval instalaci madel, odstranění pražců, koberců, pořízení protiskluzových podložek či sedačky do vany.

V případě zlepšení zdravotního stavu paní B. je pro komplexnost rehabilitace vhodné zařadit také lázeňskou léčbu. Lázně s vhodnými programy pro pacienty po CMP poskytují lázně Klímkovice, Darkov, Velké Losiny.

Pacientka je momentálně ve starobním důchodu, proto není třeba zařadit ji do procesu pracovní rehabilitace. Doporučil bych ji zapojit se do jedné z organizací sdružující pacientky s obdobnou diagnózou, která by ji v terapii motivovala, čímž by tak napomohla celkové resocializaci. S výběrem vhodné organizace napomohou terapeuti, konkrétně např sdružení CMP, které zakládá kluby po České republice, ve kterých se věnují komplexní rehabilitaci pacientů po CMP. Organizace založila jeden klub také v Brně. Mimo jiné také organizují rekondiční pobyty (Sdružení pro rehabilitaci osob po cévní mozkové příhodě, 2019).

2.5 Závěr

Cévní mozkové příhody jsou vzhledem ke zvyšujícímu se průměrnému věku současné populace velmi aktuální téma. Nejvíce k četnosti tohoto onemocnění přispívá nevhodný životní styl (nedostatek pohybové aktivity, konzumace vysoce kalorických potravin a nadměrného množství alkoholu či samotné kouření cigaret). Za důležité považuji rozšíření možností primární prevence do povědomí veřejnosti, abychom předešli narůstající incidenci onemocnění.

Má bakalářská práce sestává z přehledu teoretických poznatků, který je navíc rozdělen na obecnou část a speciální část. V obecné části se věnuji např. prevenci a rizikovým faktorům,

které CMP podmiňují. Ve speciální části naopak rozebírám možnosti ucelené rehabilitace. V poslední části – kazuistice – popisuji mé vlastní zapojení do procesu léčebné rehabilitace pacienta po ischemickém iktu.

Velkým přínosem pro mě byla možnost utřídit si vědomosti v oblasti anatomie, fyziologie a neurologie. Zároveň jsem rozšířil své znalosti v možnostech rehabilitace pacientů po CMP (zejména neurofyziologické metody). Uvítal jsem také příležitost naučit se hledat odborné texty s touto problematikou.

Spolupráce s paní B. pro mě byla přínosná, protože jsem se mohl zdokonalit v komunikaci s pacienty s fatickou poruchou řeči. V neposlední řadě jsem rovněž ocenil možnost realizace vlastního rehabilitačního plánu, který jsem sestavil na základě dosavadních znalostí nabytých během bakalářského studia fyzioterapie. Získané vědomosti z neurologie bych dále rád v budoucnu uplatnil během praxe ve zmíněném oboru.

3 LITERATURA

1. ADAMČOVÁ, Hana. *Rehabilitace po CMP*. In KAČINETZOVÁ, Alena, Martina JUHAŇÁKOVÁ, Milena KOLÁŘOVÁ a kolektiv. *Rehabilitace: sborník příspěvků*. Praha: Triton, 2010. ISBN 978-80-7387-299-1.

2. AMBLER, Zdeněk. *Neurologie pro studenty lékařské fakulty*. 4. vyd. Praha: Karolinum, 2000. ISBN 80-246-0080-3.

3. AMBLER, Zdeněk. *Základy neurologie: [učebnice pro lékařské fakulty]*. 6., přeprac. a dopl. vyd. Praha: Galén, c2006. ISBN 80-7262-433-4.

4. BAŇASOVÁ, A. *Cévní onemocnění mozku*. Multimediální podpora výuky klinických a zdravotnických oborů: Portál 2. Lékařské fakulty [online] 25. 9. 2009, poslední aktualizace 20. 6. 2010 [cit. 2019-02-15]. Dostupné na World Wide Web: http://mefanet-motol.cuni.cz/clanky.php?aid=506

5. BAREŠ, Martin. *Neuroradiologie*. In TYRLÍKOVÁ, Ivana a Martin BAREŠ. *Neurologie pro nelékařské obory*. Vyd. 2., rozš. Brno: Národní centrum ošetřovatelství a nelékařských zdravotnických oborů, 2012. ISBN 978-80-7013-540-2.

6. BASTLOVÁ, Petra. *Proprioceptivní neuromuskulární facilitace*. Olomouc: Univerzita Palackého v Olomouci, 2013. ISBN 978-80-244-4030-9.

7. BRUTHANSOVÁ, Daniela a Věra JEŘÁBKOVÁ. *Koordinovaná rehabilitace*. Praha: VÚPSV, 2012. ISBN 978-80-7416-102-5.

8. CAPKO, Ján. *Základy fyziatrické léčby*. Praha: Grada Publishing, a.s., 1998. ISBN 80-7169-341-3.

9. CARRARO, Lorenzo. *Obnova pohybu po cévní mozkové příhodě.* Praha: REHALB o.p.s. 2002

10. ČIHÁK, Radomír, DRUGA, Rastislav a Miloš GRIM, ed. *Anatomie*. 2., upr. a dopl. vyd. Praha: Grada Publishing, a.s., 2004. ISBN 80-247-1132-x.

11. DUFEK, M. *Cévní mozkové příhody, obecný úvod a klasifikace*. Interní medicína – mezioborové přehledy [online]. 2002, č. 6. 5-10 s. [cit. 2019-02-11]. Dostupné na World Wide Web: https://www.internimedicina.cz/pdfs/int/2002/06/10.pdf

12. DVOŘÁK, Radmil. *Základy kinezioterapie*. 2. přeprac. vyd. Olomouc: Univerzita Palackého, 2003. ISBN 80-244-0609-8.

13. DYLEVSKÝ, Ivan. *Funkční anatomie*. Praha: Grada Publishing, a.s., 2009. ISBN 978-80-247-3240-4.

14. EHLER, Edvard. *Současná terapie spasticity se zaměřením na lokální aplikaci botulotoxinu.* Neurologie pro praxi [online]. 2001, č. 3. 128-132 s. [cit. 2019-03-25]. Dostupné na World Wide Web: https://www.solen.cz/pdfs/neu/2001/03/05.pdf

15. EHLER, Edvard. *Spasticita – klinické škály.* Neurologie pro praxi [online]. 2015, č. 16. 20-23 s. [cit. 2019-03-10]. Dostupné na World Wide Web: https://www.neurologiepropraxi.cz/pdfs/neu/2015/01/05.pdf

16. FRIEDLOVÁ, Karolína. *Bazální stimulace pro učitele předmětu ošetřovatelství I.* Frýdek-Místek: Institut Bazální stimulace, 2005. ISBN 80-239-6132-2.

17. FRIEDLOVÁ, Karolína. *Bazální stimulace v základní ošetřovatelské péči*. Praha: Grada Publishing, a.s., 2007. ISBN 978-80-247-1314-4.

18. HALADOVÁ, Eva. *Léčebná tělesná výchova: cvičení*. Vyd. 2. nezm. Brno: Národní centrum ošetřovatelství a nelékařských zdravotnických oborů, 2003. ISBN 80-7013-384-8.

19. INTEGROVANÝ PORTÁL MINISTERSTVA PRÁCE A SOCIÁLNÍCH VĚCÍ. [online]. [cit. 2019-04-10]. Dostupné na World Wide Web: https://portal.mpsv.cz/

20. JEDLIČKA, Pavel a Otakar KELLER. *Speciální neurologie*. Praha: Galén, 2005. ISBN 80-7262-312-5.

21. JOUKAL, Marek a Lenka VARGOVÁ, *Anatomie dýchacího, kardiovaskulárního, lymfatického a nervového systému pro fyzioterapeuty*, Brno: Masarykova univerzita 2014, ISBN 978-80-210-6779-0.

22. KALINA, Miroslav. *Spontánní intracerebrální krvácení-úvod tématu*. Neurologie pro praxi [online]. 2011, č. 12. 79 s. [cit. 2019-01-31]. Dostupné na World Wide Web: https://www.neurologiepropraxi.cz/pdfs/neu/2011/02/02.pdf

23. KALITA, Zbyněk. *Akutní cévní mozkové příhody: diagnostika, patofyziologie, management*. Praha: Maxdorf, 2006. Jessenius. ISBN 80-85912-26-0.

24. KALVACH, Pavel. Cévní mozková onemocnění. In JEDLIČKA, Pavel a Otakar KELLER. *Speciální neurologie*. Praha: Galén, 2005. ISBN 80-7262-312-5.

25. KEJKLÍČKOVÁ, Ilona. *Logopedie v ošetřovatelské praxi*. Praha: Grada Publishing, a.s., 2011. ISBN 978-80-247-2835-3.

26. KLUSOŇOVÁ, Eva a Jana PITNEROVÁ. *Rehabilitační ošetřování klientů s těžkými poruchami hybnosti*. Vyd. 3., upr. Brno: Národní centrum ošetřovatelství a nelékařských zdravotnických oborů, 2014. ISBN 978-80-7013-567-9.

27. KOLÁŘ, Pavel. *Rehabilitace v klinické praxi*. Praha: Galén, c2009. ISBN 978-80-7262-657-1.

28. KRIVOŠÍKOVÁ, Mária. *Úvod do ergoterapie*. Praha: Grada Publishing, a.s., 2011. ISBN 978-80-247-2699-1.

29. LIPPERTOVÁ-GRÜNEROVÁ, Marcela. *Rehabilitace po náhlé cévní mozkové příhodě*. Praha: Galén, 2015. ISBN 978-80-7492-225-1.

30. MIKULÍK, Robert. *Cévní mozkové příhody*. In TYRLÍKOVÁ, Ivana a Martin BAREŠ. *Neurologie pro nelékařské obory*. Vyd. 2., rozš. Brno: Národní centrum ošetřovatelství a nelékařských zdravotnických oborů, 2012. ISBN 978-80-7013-540-2.

31. MINISTERSTVO PRÁCE A SOCIÁLNÍCH VĚCÍ. [online]. [cit. 2019-04-10]. Dostupné na World Wide Web: https://www.mpsv.cz/cs/

32. NETTER, Frank H. *Atlas of human anatomy*. Sixth edition. Philadelphia, PA: Saunders/Elsevier, 2014. ISBN 978-1-4557-0418-7.

33. NOVOTNÁ, Martina, HERLE, Petr, ed. *Neurologie pro všeobecné praktické lékaře*. Praha: Raabe, 2012. Ediční řada pro všeobecné praktické lékaře. ISBN 978-808-7553-312.

34. PAPOUŠEK, Jiří. *Rehabilitace po cévní mozkové příhodě*. Kapitoly z kardiologie [online]. 2010, č. 4. 145-149 s. [cit. 2019-03-19]. Dostupné na World Wide Web: https://www.tribune.cz/clanek/20230-rehabilitace-po-cevni-mozkove-prihode

35. PAVLŮ, Dagmar. *Speciální fyzioterapeutické koncepty a metody I.: koncepty a metody spočívající převážně na neurofyziologické bázi*. 2. opr. vyd. Brno: Akademické nakladatelství CERM, 2003. ISBN 80-7204-312-9.

36. PFEIFFER, Jan. *Neurologie v rehabilitaci: pro studium a praxi*. Praha: Grada Publishing, a.s., 2007. ISBN 978-80-247-1135-5.

37. PODĚBRADSKÝ, Jiří a Radana PODĚBRADSKÁ. *Fyzikální terapie: manuál a algoritmy*. Praha: Grada Publishing, a.s., 2009. ISBN 978-80-247-2899-5.

38. REIF, Michal. *Hodnotící škály používané u pacientů s cévní mozkovou příhodou.* Neurologie pro praxi [online]. 2011, č. 12. 12-15 s. [cit. 2019-03-10]. Dostupné na World Wide Web: https://www.neurologiepropraxi.cz/pdfs/neu/2011/92/05.pdf

39. SDRUŽENÍ PRO REHABILITACI OSOB PO CÉVNÍCH MOZKOVÝCH PŘÍHODÁCH. [online] e2019. [cit. 2019-03-30]

40. SEIDL, Zdeněk. *Neurologie pro nelékařské zdravotnické obory*. Praha: Grada Publishing, a.s., 2008. ISBN 978-80-247-2733-2.

41. SEKYROVÁ, Marcela. *Léčebná tělesná výchova paréz*. In HROMÁDKOVÁ, Jana a kolektiv. *Fyzioterapie*. Dotisk 1. vyd. Praha: H & H, 2002. ISBN 80-86022-45-5.

42. SIEGELOVÁ, Jarmila. *Pokyny pro vypracování bakalářské práce v oboru fyzioterapie a léčebná rehabilitace*. Brno: Masarykova univerzita, 2004. ISBN 80-210-3485-8.

43. ŠTĚTKÁŘOVÁ, Ivana, Edvard EHLER a Robert JECH. *Spasticita a její léčba*. Praha: Maxdorf, 2012. Jessenius. ISBN 978-80-7345-302-2.

44. ŠTĚTKÁŘOVÁ, Ivana. *Moderní farmakoterapie v neurologii*. Praha: Maxdorf, 2015. Moderní farmakoterapie. ISBN 978-80-7345-453-1.

45. ŠTROFOVÁ, Helena. *Amaurosis fugax*. Medicína pro praxi [online]. 2016, č. 13. 72-74 s. [cit. 2019-02-08]. Dostupné na World Wide Web: https://www.medicinapropraxi.cz/pdfs/med/2016/02/05.pdf

46. ŠVESTKOVÁ, O., ANGEROVÁ Y. *Rehabilitace po cévní mozkové příhodě.* In KALVACH, Pavel a kolektiv. *Mozkové ischemie a hemoragie*. 3., přeprac. a dopl. vyd. Praha: Grada Publishing, a.s., 2010. ISBN 978-80-247-2765-3.

47. ŠVESTKOVÁ, Olga, Yvona ANGEROVÁ, Rastislav DRUGA, Jan PFEIFFER a Jiří VOTAVA. *Rehabilitace motoriky člověka: fyziologie a léčebné postupy*. Praha: Grada Publishing, a.s., 2017. ISBN 978-80-271-0084-2.

48. TARASOVÁ M., BÁRTLOVÁ B., NOSAVCOVÁ E. *Effectiveness of physiotherapy in acute phase of stroke*. Scripta Medica, Brno: Masaryk University, Fakulty of Medicine. 2008. 185-194 s., ISSN 1211-3395.

49. TICHÝ, Jiří. *Neurologie*. 2. dopl. vyd. Praha: Karolinum, 1998. ISBN 80-7184-750-x.

50. TROJAN, Stanislav a kolektiv, *Lékařská fyziologie*, Praha: Grada Publishing, a.s., 2003. ISBN 80-247-0512-5.

51. TYRLÍKOVÁ, Ivana a Martin BAREŠ. *Neurologie pro nelékařské obory*. Vyd. 2., rozš. Brno: Národní centrum ošetřovatelství a nelékařských zdravotnických oborů, 2012. ISBN 978-80-7013-540-2.

52. VAŇÁSKOVÁ, Eva. *Testování v neurorehabilitaci*. Neurologie pro praxi [online]. 2005, č. 6. 311-314 s. [cit. 2019-03-11]. Dostupné na World Wide web: https://www.neurologiepropraxi.cz/pdfs/neu/2005/06/06.pdf

53. VAŇÁSKOVÁ, Eva. *Rehabilitace po cévní mozkové příhodě.* In KALITA, Zbyněk. *Akutní cévní mozkové příhody: diagnostika, patofyziologie, management*. Praha: Maxdorf, 2006. Jessenius. ISBN 80-85912-26-0.

54. VEVERKOVÁ, Michaela a Marie VÁVROVÁ. *Senzomotorická stimulace*. In KOLÁŘ, Pavel. *Rehabilitace v klinické praxi*. Praha: Galén, 2009. ISBN 978-80-7262-657-1.

55. VOLNÝ, Ondřej. *Kompletní syndrom a. choroidea anterior v řečové nedominantní hemisféře na podkladě ischemického iktu*. Neurológia pre praxi, 2018; č. 19. 139-141 s. [cit. 2019-01-10]. Dostupné na World Wide Web: http://www.solen.sk/pdf/9bfaf6e065af8f4213d4f92c6cb39a3a.pdf

56. VOTAVA, Jiří. *Rehabilitace osob po cévní mozkové příhodě*. Neurologie pro praxi [online]. 2001, č. 4. 184-189 s. [cit. 2019-04-03]. Dostupné na World Wide Web: https://www.neurologiepropraxi.cz/pdfs/neu/2001/04/06.pdf

57. VOTAVA, Jiří. *Ucelená rehabilitace osob se zdravotním postižením*. Praha: Karolinum, 2003. ISBN 80-246-0708-5.

58. WABERŽINEK, Gerhard a Dagmar KRAJÍČKOVÁ. *Základy speciální neurologie*. Praha: Karolinum, 2006. ISBN 80-246-1020-5.

59. WARD, Jeremy P. T. a R. W. A. LINDEN. *Základy fyziologie*. Praha: Galén, 2010. ISBN 978-80-7262-667-0.

4 PŘÍLOHY

Příloha I – Barthel index

Příloha II – Test funkční soběstačnosti (FIM)

Příloha III – Kineziotaping pravého ramene, metoda mechanické a funkční korekce

Příloha IV – zařízení Redcord v rehabilitaci

Příloha V – Kognitivní trénink

Příloha VI – Předměty používané při ergoterapii

Příloha VII – Stimulační pomůcky využité během terapie (prstýnek, kartáček, ježky, molitanové míčky, žínka)

Příloha I – Barthel index (Kolář, 2009)

Fakultní nemocnice u sv. Anny v Brně, Pekařská 53, 65691 BRNO
Klinika tělovýchovného lékařství a rehabilitace, přednosta: **prof.MUDr. Petr Dobšák,CSc.**

Barthel Index
(pro hodnocení personálních ADL)

Jméno : K. B.

POLOŽKA	HODNOCENÍ, POČET BODŮ
1. Najedení, napití	samostatně 10b. s pomocí 5b. neprovede 0b.
2. Oblékání	samostatně 10b. s pomocí 5b. neprovede 0b.
3. Koupání	samostatně nebo s pomocí 5b. neprovede 0b.
4. Osobní hygiena	samostatně nebo s pomocí 5b. neprovede 0b.
5. Kontinence moči	plně kontinentní 10b. občas inkontinentní 5b. inkontinentní 0b.
6. Kontinence stolice	plně kontinentní 10b. občas inkontinentní 5b. inkontinentní 0b.
7. Použití WC	samostatně 10b. s pomocí 5b. neprovede 0b.
8. Přesun lůžko-židle	samostatně 15b. s malou pomocí 10b. vydrží sedět 5b. neprovede 0b.
9. Chůze po rovině	samostatně nad 50 m 15b. s pomocí 50m 10b. na vozíku 50 m 5b. neprovede 0b
10. Chůze po schodech	samostatně bez pomoci 10b. s pomocí 5b. neprovede 0b.

Hodnocení :

0 - 40 bodů	vysoce závislý v bazálních všedních činnostech
41 - 60 bodů	závislost středního stupně
61 - 95 bodů	závislost lehčího stupně
100 bodů	nezávislý

Vstupní vyšetření.....25 bodů.....

Test vyhotovil : .....
Dne : .....4. 2. 2019.....

Výstupní vyšetření.....45 bodů.....

Test vyhotovil : .....
Dne : .....22. 2. 2019.....

Pracoviště : .....

Příloha II – Test funkční soběstačnosti (Kolář, 2009)

Hodnocení funkční nezávislosti - Functional independence measure - FIM

stupeň		
7	Plná soběstačnost (opakovaně, bezpečně)	Příjmení B.
6	Modifikovaná samostatnost (pomůcka)	Jméno K.
	Modifikovaná závislost	rok narození 1942
5	Pod dohledem (pacient= 100%+)	Diagnóza Mozkový infarkt v povodí arteria carotis interna vlevo
4	Minimální pomoc (pacient= 75%+)	
3	Střední pomoc(pacient=50%+)	
	Úplná závislost	Hospitalizace
2	Výrazná pomoc (pacient= 25%+)	Fakultní nemocnice u sv. Anny
1	Úplná pomoc (pacient méně než 25%+)	

		Vstup:		Výstup:		Kontrola:	
Sebeobsluha							
A.	Jídlo-sebesycení	7		7			
B.	Úprava zevnějšku, česání	7		7			
C.	Koupání	3		4			
D.	Oblékání- horní část těla	3		3			
E.	Oblékání-dolní část těla	4		4			
F.	Intimní hygiena	5		7			
Kontrola svěračů							
G.	Kontrola močového měchýře	1		1			
H.	Kontrola činnosti konečníku	1		1			
Přesuny							
I.	Postel, židle, vozík	1		3			
J.	WC	1		2			
K.	Vana, sprcha	1		2			
Pohyblivost							
L.	Chůze/vozík	1	w	2	w		
M.	Schody	1	wcb	1	wcb		wcb
Motorické skóre		36		44			
Dorozumívání			avb		avb		avb
N.	Chápání	3	b	6	b		
O.	Vyjadřování	2	b	4	b		
			vnb		vnb		vnb
Sociální schopnosti							
P.	Sociální interakce	1		4			
Q.	Řešení problémů	1		3			
R.	Paměť	1		4			
Kognitivní skóre		8		21			
Celkové FIM skóre		44		65			

vysvětlivky: wcb - w- chůze, C - vozík, b - obojí
avb - a - rozumí mluvenému, v - rozumí viděnému, b - obojí
vnb - v- verbální, n - neverbální, b- obojí

Příloha III – Kineziotaping pravého ramene, metoda mechanické a funkční korekce

Příloha IV – zařízení Redcord v rehabilitaci

Příloha V – Kognitivní trénink

Příloha VI – Předměty používané při ergoterapii

Příloha VII – Stimulační pomůcky využité během terapie (prstýnek, kartáček, ježky, molitanové míčky, žínka)